Über die Einstellung bei der Röntgenaufnahme des Kiefergelenkes

Inaugural-Dissertation

zur

Erlangung des zahnärztlichen Doktorgrades
der Hohen Medizinischen Fakultät der
Rheinischen Friedrich-Wilhelm-Universität
zu Bonn

Vorgelegt am 21. Juli 1939 von

ELISABETH ANDRES
Zahnärztin aus Beuel (Rhld.)

Großdruckerei Greven & Bechtold, Köln · 1939

Gedruckt mit Genehmigung
der mediz. Fakultät der Universität Bonn

Referent: *Prof. Dr. Korkhaus*

Korreferent: *Prof. Dr. Grebe*

R. UNIV.
BIBLIOTHEEK
LEIDEN

Meinen lieben Eltern!

Inhaltsverzeichnis.

Seite

Einleitung:

Die Bedeutung des Röntgenbildes in der Kieferorthopädie 5

Hauptteil:

A. Das Kiefergelenk als wesentliche funktionelle Einheit des Kauorgans 5

I. Morphologie 5
a) Der knöcherne Teil des Gelenkes 5
b) Der bindegewebige Teil des Gelenkes 6

II. Funktion 6
a) bei bezahntem Kiefer 6
b) bei unbezahntem Kiefer 9

III. Morphologische und funktionelle Zusammenhänge 9
a) Ontogenetische Entwicklung des Gelenkes 9
b) Form und Belastung bei bezahntem Kiefer 10
c) Form und Belastung bei unbezahntem Kiefer 12

B. Technik der Kiefergelenkröntgenaufnahmen 13
a) Transversale Einstellung 13
b) Postero-anteriore Einstellung 14
c) Schräge Einstellung 15
d) Axiale Einstellung 15

C. Eigene Untersuchungen 15

I. Aufgabe und Material 15

II. Untersuchungen über das Einstellgerät nach Lindblom 16
a) Beschreibung des Gerätes 16
b) Kritik des Gerätes 17

III. Untersuchungen über die Einstellmethode für Gelenkaufnahmen nach Lindblom 18
a) Zentralstrahl und Gelenk 18
b) Kritische Betrachtungen der Gelenkröntgenaufnahmen . . . 19
c) Über die Projektionsgleichheit der Aufnahmen 20
d) Theoretische Überlegungen über die Einstellmethode beim Erwachsenen und Kind 24
e) Ein Vorschlag zur Beseitigung der Mängel des Lindblomschen Einstellgerätes 25

IV. Vergleich der Einstellmethode nach Lindblom mit denen nach verschiedenen anderen Autoren 29

V. Die Lindblomsche Methode bei Verwendung verschiedener Röntgenapparate 32

Schluß 33

Zusammenfassung 34

Literaturverzeichnis 35

Die Bedeutung des Röntgenbildes in der Kieferorthopädie.

Die Röntgenographie hat in allen Gebieten der Zahnheilkunde immer größere Bedeutung für die Stellung der Diagnose gewonnen. Je nach Eigenart eines zahnärztlichen Fachgebietes fallen der Röntgenaufnahme auch verschiedene Aufgaben zu. In der Kieferorthopädie dient sie neben dem Gipsabguß und der Photographie zur Klärung der Diagnose und hat einen maßgebenden Einfluß auf die einzuschlagende Therapie. Sie gibt nämlich genauen Aufschluß über die Wurzelverhältnisse der Zähne und die Struktur der Kieferknochen. Weiterhin ermöglicht die Röntgenaufnahme festzustellen, ob alle Zähne, insbesondere die Weisheitszähne, angelegt sind. Im Wechselgebiß sind von besonderem Interesse der Grad der Resorption der Milchzähne, sowie die Lage, die Entwicklung und die Durchbruchsrichtung der Ersatzzähne. Endlich soll das Röntgenbild dem Orthodonten auch Aufklärung über pathologische periapikale Prozesse bringen, wie Resorptionen, Zysten und Verkalkungsstörungen. Vor der Behandlung ist gerade die Feststellung von Resorptionen von Wichtigkeit, weil sie später als Folge der orthodontischen Behandlung angesehen werden können. Unter solchen Umständen ist das Röntgenbild also auch „ein Gebot des Selbstschutzes" (Korkhaus).

Neben diesen intraoralen Zahnaufnahmen finden in der Kieferorthopädie als extraorale die Fernröntgenaufnahmen und die Gelenkaufnahmen Verwendung. Die Fernröntgenaufnahme gibt nach der Auswertungsmethode von Korkhaus in 4 Zonen ein umfassendes Gesamtbild der Anomalie. Die Gelenkaufnahme dagegen zeigt die Form der Gelenkpfanne und des Gelenkköpfchens sowie dessen Lage in der Gelenkpfanne. Der Wert der Aufnahme beruht darauf, daß sie einen Einblick in die Natur der Gelenkveränderungen gibt, wie sie sich bei Bißanomalien darstellen, die durch Abweichungen in der Lage des Unterkiefers bedingt sind.

Die folgenden Untersuchungen sollen sich näher mit der Kiefergelenkröntgenaufnahme befassen und die Brauchbarkeit der nach den verschiedenen Einstellmethoden gewonnenen Bilder für die Kieferorthopädie prüfen. Diese Aufgabe setzt eine genaue Kenntnis der Anatomie und Funktion des Kiefergelenkes voraus, die im folgenden kurz dargestellt werden sollen.

A. Das Kiefergelenk als wesentliche funktionelle Einheit des Kauorgans.

Im Rahmen des Themas ist es notwendig, auf die Morphologie und die Funktion sowie auch auf die Zusammenhänge dieser beiden Faktoren näher einzugehen.

I. Morphologie.

Morphologisch gesehen zerfällt das Kiefergelenk, das die einzige gelenkartige Verbindung zwischen den Schädelknochen darstellt, in zwei Hauptteile, in den knöchernen und den bindegewebigen Teil.

a) Der knöcherne Teil.

An dem knöchernen Teil des Gelenkes ist die Gelenkfläche am Unterkiefer, der Processus condyloideus, und die am Schläfenbein, das Tuberculum articulare und die Fossa mandibularis, zu unterscheiden.

Der Processus condyloideus wird als „quergestellte Walze" bezeichnet, deren Achse von mesial und außen nach distal und innen verläuft. Mit der Achse des Condyls der anderen Seite bildet sie einen Winkel von ungefähr 150°. Die Form des Condyls ist konvex, sowohl von innen nach außen als auch von mesial nach distal. Seine Oberfläche, die einen Überzug aus Faserknorpel trägt, wird mesial durch einen scharfen Knochenrand gegen die Fovea pterygoidea begrenzt, während sie distal allmählich in den Collum mandibulae übergeht.

Die Fossa mandibularis bildet die Pfanne für das Unterkieferköpfchen und hat dementsprechend auch die gleiche Richtung. Doch übertrifft sie den Condyl bedeutend an Größe, um ihm Bewegungsfreiheit in allen Dimensionen zu geben. Mesial wird sie durch das Tub. art. und distal durch den Proc. art. post. begrenzt, der sie vom os tympanicum des Schläfenbeins trennt. Steinhardt unterscheidet zwischen der „geschlossenen" und „offenen" Form der Gelenkpfanne, je nachdem ob sie lateral durch eine Knochenleiste abgeschlossen wird oder nicht. Das Pfannendach ist ein meist durchsichtig dünner Teil der Schläfenbeinschuppe.

Das Tuberculum articulare, das nach den Studien Fabians nur beim Menschen in ausgesprochener Weise vorkommt, hat eine in sagittaler Richtung stark konvexe, in frontaler Richtung dagegen leicht konkave Form. Seine nach distal absteigende Fläche bildet die Gelenkbahn für den Condyl und trägt einen Faserknorpelüberzug. Die Höhe des Tub. ist individuell verschieden.

b) Der bindegewebige Teil.

Zu dem bindegewebigen Teil des Gelenkes gehören der Discus articularis, die Gelenkkapsel und die Verstärkungsbänder.

Der Discus liegt zwischen der Gelenkfläche des Unterkiefers und der des Schläfenbeins als querovale, nach mesial geneigte Scheibe, die in der Mitte dünner als an beiden Seiten ist. Die obere Fläche hat die Form eines liegenden *S*, nämlich mesial konkav und distal konvex. Sie paßt sich so der Gelenkfläche des Schädels an. Die untere konvexe Fläche umgibt das Kieferköpfchen allseitig. Mesial steht der Discus mit dem M. pterygoideus ext. in Verbindung; er stellt die einzige, mit einem Muskel verwachsene Zwischenscheibe im menschlichen Körper dar. Nach Langer dient der Discus dem Unterkieferköpfchen gewissermaßen als eine „formveränderliche transportable Pfanne" (Langer). Fick sieht die Hauptfunktion der Bandscheibe in einer „Sicherung der Bewegung und nicht in der Milderung des Druckes beim Beißen".

Die Gelenkkapsel umschließt als dünner, schlaffer Bindegewebssack allseitig das Gelenk. Sie erstreckt sich von der Gelenkfläche des Schläfenbeins trichterförmig zum Collum mandibulae des Unterkiefers. Mit dem Discus steht sie in fester Verbindung, so daß zwei vollständig getrennte Gelenkräume entstehen.

Verstärkungsbänder sind die Ligamenta collateralia. Das äußere Seitenband, Lig. temporo-mandibulare, entspringt mit einer breiten Fläche am Tub. art. Es zieht sich verjüngend zur Außen- und Rückfläche des Collum mand. Die vorderen Fasern des Bandes haben eine schräge, die hinteren dagegen eine senkrechte Richtung abwärts. Dem entsprechend kommt ihnen auch bei der Funktion eine verschiedene Wirkung zu. Während die vorderen Bündel eine zu starke Rückwärtsbewegung des Kiefers und so eine Verletzung der distal gelegenen Weichteile verhindern, hemmen die hinteren Bündel die Vorschubbewegung und verhüten so eine Luxation.

Das innere Seitenband ist weniger ausgeprägt, häufig nur eine Verstärkung der Kapselinnenwand. Es wirkt ähnlich auf die Vor- und Rückwärtsbewegung wie das äußere Band.

Als weitere Bänder sind noch das Lig. spheno-mandibulare und stylo-mandibulare zu nennen. Das Lig. spheno-mandibulare, das oft nur künstlich von dem umgebenden Bindegewebe abzutrennen ist, hat seinen Ursprung an der Spina angularis des Keilbeins und steigt nach vorn, unten und außen zur Lingula mandibulae ab. Seine Wirkung bei der Funktion ist gering, da es nur als Schutz gegen gewaltsames Entfernen des Kieferköpfchens aus der Pfanne dient. Das Lig. stylo-mandibulare, ein äußerst schwaches Band, zieht vom Proc. styloideus nach vorn und unten zum Kieferwinkel. Es tritt bei übermäßiger Vorwärtsbeanspruchung in Funktion.

II. Funktion.

Das Kiefergelenk gestattet dem Unterkiefer weitestgehende Freiheit in seinen Bewegungen. Es wird daher von Sicher ein „freies Gelenk" genannt, weil jeder Punkt des Unterkiefers in einem ziemlich großen Umfang sich frei bewegen kann. Doch sind die Bewegungen durchaus von der Bezahnung der Kiefer und von der Form und Stellung der Zähne abhängig.

a) bei bezahntem Kiefer.

Fick rechnet das Kiefergelenk nach Art seiner Bewegungen zu den Mischgelenken, „da die Bewegungen in ihm weder einfache Schleif- noch einfache Rollbewegungen

sind. Was den Grad der Bewegungsfreiheit angeht, so müssen wir ihm beim Lebenden 4 Grade der Freiheit zuschreiben, denn man kann die Zahnreihen in sagittaler und frontaler Richtung bewegen und in gewissem Grade auch um die vertikale Achse drehen und den Kiefer im ganzen seitlich parallel verschieben."

Bevor nun näher auf die einzelnen Bewegungen des Unterkiefers eingegangen wird, soll erst die Lage des Condyls in der Gelenkpfanne bei Ruhestellung des Kiefers festgestellt werden. Es ist hier zwischen „Schlußbiß- und Ruhelage" (Steinhardt) zu unterscheiden. „Die Schlußbißlage des Proc. cond. ist dann vorhanden, wenn die Zähne des Ober- und Unterkiefers in Occlusion sind, also besonders in der Endphase des Kauaktes" (Steinhardt). Sie wird demnach durch die Zahnreihen und durch die Funktionstüchtigkeit des M. pteryg. ext. bestimmt. Die Ruhelage des Proc. cond. bedeutet die „Lage des Proc. cond., die dann vorhanden ist, wenn die Muskeln zum Teil entspannt sind und die Unterkieferzähne von den oberen einige Millimeter Abstand haben" (Steinhardt). Sie ist allein von der Funktionsleistung des M. pteryg. ext. abhängig.

Nach anderen Autoren (Sicher, Wetzel) wird der Unterkiefer in der Ruhelage durch den Tonus der Schließmuskeln, d. s. Temporalis, Pterygoideus int. und Masseter, gegen seine Schwere fixiert gehalten. Fick sieht in dem Klaffen der Kiefer ein Überwiegen der Öffner gegenüber den Schließern.

Nach Wallisch liegt das Kieferköpfchen sowohl in Schlußbiß- als auch in Ruhelage nicht in der Tiefe der Gelenkpfanne, sondern etwas abgesunken an der Rückfläche des Tub. art. Doch ist die Ruhelage des Condyls nicht immer die gleiche, sondern in weitem Maße von der Kopfhaltung abhängig, wie M. Schwarz und Bluntschli und Schreiber nachgewiesen haben. Bei Dorsalflexion des Kopfes vergrößert sich der Abstand zwischen den beiden Zahnreihen, das Köpfchen rückt tiefer in die Pfanne; bei Ventralflexion des Kopfes dagegen berühren sich die Ober- und Unterkieferzähne, das Köpfchen steht ungefähr auf der Höhe des Tub. art. Seine Ruhelage ändert sich also mit der Kopfhaltung. „Je nach Kopfhaltung liegt das Kieferköpfchen einschließlich Bandscheibe in der Ruhestellung verschiedenen Punkten der Gelenkpfanne an, bei hintenübergeneigtem Kopf in der Tiefe der Pfanne, bei vorgebeugtem Kopf an der vorderen Pfannenwand. Bei abwechselndem Vor- und Rückbeugen des Kopfes und schlaffer Kiefermuskulatur kommt es zu einer automatischen Gleitbewegung im Gelenkraum zwischen Schädelbasis und Bandscheibe" (M. Schwarz). Die physiologische Ruhelage ist nach dem gleichen Autor dann gegeben, wenn jede die Kiefer beeinflussende Kraft ausgeschaltet ist, d. i. bei mäßiger ventraler Haltung.

Bei ausgiebiger Tätigkeit des Unterkiefers ergibt sich eine Vielheit der Bewegungen. Um eine völlige Klarheit gewinnen zu können, ist es daher notwendig, diese Vielheit in Einzelbewegungen aufzugliedern. So entstehen vier verschiedene Grundbewegungen: 1. die Öffnungsbewegung, 2. die Vorschubbewegung, 3. die Rückwärtsbewegung, 4. die Seitwärtsbewegung. Alle können sowohl aus der Schlußbiß- als auch aus der Ruhelage sowie aus jeder Lage des Unterkiefers erfolgen.

Die Öffnungsbewegung des Kiefers besteht aus zwei verschiedenen gleichzeitigen Bewegungen im Gelenk. Die erste erfolgt als eine Drehung des Condyls um eine quer durch die Köpfchenmitte durchgelegte frontale Achse im unteren Gelenkraum, die zweite als ein Vorwärts- und Abwärtsgleiten des Köpfchens mitsamt der Bandscheibe und bedeutet eine Bewegung im oberen Gelenkraum.

Nach den Untersuchungen von Chissin hat vor allem der M. pteryg. ext. als aktive Kraft für diese Bewegungen des Condyls eine große Bedeutung; denn infolge seines Ansatzes sowohl am Condyl als auch am Discus schiebt er bei doppelseitiger Innervation das Köpfchen mitsamt der Zwischenscheibe nach vorn abwärts und bewirkt gleichzeitig eine Drehung des Condyls. Unterstützt werden die beiden Flügelmuskeln von der oberen Zungenbeinmuskulatur, d. s. Digastricus, Geniohyoideus und Mylohyoideus. Voraussetzung dafür ist aber die Fixierung des Zungenbeins durch die untere Zungenbeinmuskulatur. Eine Hemmung der Öffnungsbewegung tritt durch Spannung der distalen Kapselwand und der Lig. collateralia wie auch durch Dehnung der Schließmuskeln ein.

Außer dieser Öffnungsbewegung, die eine Kombination aus Schub- und Drehbewegung darstellt, kann sie auch als einfache Dreh- und Scharnierbewegung im unteren Gelenkraum stattfinden. wie Sicher an Hand eines Röntgenbildes eindeutig demonstriert hat. Diese Art der Öffnungsbewegung müsse aber erlernt werden. Doch

kann sie nicht maximal ausgeführt werden, sondern nur bis zwei Drittel der größten Öffnung, da sonst eine Kompression der zwischen aufsteigendem Ast und äußerem Gehörgang gelegenen Weichteile eintritt. So ist der Beweis erbracht, daß die Drehbewegung, die mit der Gleitbewegung gleichzeitig erfolgt, nicht zwangsläufig durch die besondere Form des Gelenkes bedingt ist, sondern auf einer bestimmten „Muskelkoordination" (Sicher) beruht, da mit den Mundöffnern immer die äußeren Flügelmuskeln mit innerviert werden.

M. Schwarz kommt bei seinen Untersuchungen über die Funktion des Unterkiefers zu demselben Ergebnis, nämlich daß ein Öffnen des Mundes als reine Scharnierbewegung möglich ist, aber nur bis zwei Drittel der maximalen Öffnungsbewegung, weil dann durch die Kompression der hinter dem Köpfchen liegenden Weichteile ein natürliches Hemmnis gegeben ist. Im Gegensatz zu Sicher, der ein bewußtes Erlernen dieser Bewegung voraussetzt, kann Schwarz diese Öffnungsbewegung auch als natürliche Bewegung nachweisen, jedoch nur bei Dorsalflexion des Kopfes. Denn in diesem Fall wirkt dem mesial gerichteten Zug der M. pteryg. ext. die Spannung der Halsweichteile und -muskeln entgegen, so daß das Köpfchen in der Pfanne bleibt, da die Kräfte sich gegenseitig aufheben.

Wie Fick schon kurz erwähnt und Mollier an seinen Modellversuchen demonstriert hat, kann eine Öffnungsbewegung auch noch bei festgestelltem Unterkiefer stattfinden, und zwar indem der ganze Schädel durch die oberflächliche und tiefe Nackenmuskulatur und durch den Digastricus nach distal gezogen wird.

Die Schließbewegung beginnt mit einem Zurückgleiten des Condyls vom vorderen Teil des Tub. art. zum distalen Teil und gleichzeitiger Scharnierbewegung, so daß die Öffnung der Kiefer schon um ein Drittel verringert ist. Im weiteren laufen beide Bewegungen gleichmäßig bis zur Schlußbißlage. Das Rückgleiten des Condyls erfolgt durch hinteres Drittel der Temporalisfasern, die Hebung durch M. Masseter-Pteryg. int.-Schlinge und die vorderen Fasern des M. temporalis. Die Kraft der Schließmuskeln ist besonders stark in der letzten Phase dieser Bewegung, wenn das Köpfchen schon in der Pfanne steht, die Zahnreihen also nur wenig voneinander entfernt sind.

Die Vorschubbewegung des Unterkiefers wird durch die Zahnreihen geleitet. Sie ist nach Schröder von der Gelenkbahn und der Bißform abhängig. Diese Bewegung stellt nun nicht eine einfache horizontale Verschiebung des Unterkiefers dar. Da nämlich der Überbiß der oberen Schneidezähne überwunden werden muß, bewegt sich der Unterkiefer erst abwärts, dann vor- und aufwärts.

Fick unterscheidet zwei Phasen:

1. Senken der Schneidezähne ab- und vorwärts,
2. Hebung der unteren Schneidezähne vor die oberen.

Die erste Bewegung betrachtet Fick als eine „Parallelverschiebung, bei der sich der ganze Unterkiefer parallel der hinteren Fläche der Oberkieferschneidezähne ab- und etwas vorwärts bewegt", und die eine Gleitbewegung im oberen Gelenkraum darstellt. Schröder dagegen nimmt unter Berücksichtigung der oft steileren Schneidezahnführung im Vergleich zur Neigung der Gelenkbahn für diese Bewegung eine Kombination von Schubbewegung im oberen und Drehbewegung im unteren Gelenk an. Bei der zweiten Bewegung gleitet das Köpfchen auf dem Tub. art. nach vorn. Nach Überwindung der Schneidezahnführung tritt eine geringe Hebung des Unterkiefers ein, die eine entsprechende Drehbewegung des Gelenkköpfchens im unteren Gelenk zur Folge hat. Die Vorschubbewegung wird durch die M. pterygoid. ext. bewirkt. Eine Hemmung der Bewegung tritt durch Spannung der Verstärkungsfasern der Kapsel ein.

Das Zurückschieben aus der Vorschubstellung zeigt dieselbe Bewegung in rückläufiger Reihenfolge, also Senken, Rückwärtsgleiten und Heben des Kiefers mit den entsprechenden Bewegungen des Condyls. Hierbei tritt das distale Drittel des M. temporalis, dessen Fasern horizontale Richtung haben, in Tätigkeit. Von Bedeutung für den Kauakt ist nur die erste Phase der Vorschubbewegung, die Vorbißbewegung zum Abbeißen des Bissens und dementsprechend auch die letzte Phase der Rückschubbewegung, die Rückbißbewegung, die ein Zurückschieben der unteren Schneidezähne an den palatinalen Flächen der oberen Frontzähne unter Druck darstellt und so das Zerschneiden des Bissens bedingt. Bei der Vorbißbewegung wirken außer M. pteryg. ext. auch Masseter und Pteryg. int. mit, für die Rückbißbewegung sind die schräg nach hinten verlaufenden Fasern des Temporalis die bewegende Kraft.

Die Rückwärtsbewegung des Unterkiefers aus der Schlußbißlage ist nur in geringem Grade möglich und hängt von der Form der Seitenhöcker und der Dicke des distalen Discusrandes ab. Die Bewegung des Condyls, die in einer Distalverschiebung mit Discus besteht, erfolgt nach den Untersuchungen von Graf Spee auf einem Kreisbogen (Speesche Kurve), dessen Mittelpunkt in der Augenhöhle liegt. Als bewegende Kraft sind die schon bei der Rückwärtsverschiebung aus der Vorschubstellung erwähnten Muskeln zu nennen.

Der Seitwärtsbewegung kommt die größte Bedeutung zu, ist sie doch die wichtigste Bewegung beim Kauakt. Sie stellt keine Parallelverschiebung, sondern eine Drehbewegung des Unterkiefers dar und erfolgt um eine vertikale Achse, die durch den Condyl der Seite geht, nach der der Unterkiefer bewegt wird. Entsprechend führt das Gelenkköpfchen auf dieser Seite, die auch Mahl- oder Arbeitsseite genannt wird, eine Drehbewegung im unteren Gelenkraum nach außen und etwas nach distal aus, während es auf der anderen Seite, der Stütz- oder Entlastungsseite, nach vorn und unten gleitet, also vor allem eine Bewegung im oberen Gelenkraum ausführt. Nach Schröder kann die Drehachse auch außerhalb der beiden Condyli liegen, so daß beide nach vorn gleiten. Der Umfang der Seitwärtsbewegung ist individuell verschieden. Fick stellt eine Verschiebung der Backenzähne immer um etwas weniger als eine Backzahnbreite fest. Die Muskeln, die diese Bewegung ausführen, sind die abwechselnd in Tätigkeit tretenden M. pteryg. ext. Fick schreibt dem M. pteryg. int. und digastric. auch eine gewisse Bedeutung zu.

b) bei unbezahntem Kiefer.

Während die Ausführungen im vorigen Abschnitt nur für die Funktion bei bezahnten Kiefern Geltung haben, soll dieser Abschnitt kurz die Lage und die Bewegung des Condyls in der Pfanne bei unbezahnten Kiefern behandeln.

Kieffer, Schröder, Steinhardt und Bauer haben festgestellt, daß nach Verlust aller oder auch nur der Seitenzähne der Condyl sowohl in der Schlußbiß- als auch in der Ruhelage tiefer in die Gelenkpfanne zurücksinkt. Der Grund dafür liegt in einem Überwiegen der Mundschließer gegenüber den M. pteryg. ext. „Nur eine Funktionssteigerung der M. pteryg. ext. kann hier entscheidend dagegen wirken" (Steinhardt).

Diese veränderte Lage des Condyls in der Pfanne hat natürlich eine veränderte Funktion zur Folge; denn alle Bewegungen beginnen nicht mehr am Tub. art., sondern in der Tiefe der Gelenkpfanne.

„Die Öffnungs- und Schließbewegung läuft, wie graphisch nachweisbar ist, nicht mehr als kombinierte Bewegung, als eine im Raum fortschreitende Rotation ab, sondern als eine einfache Drehbewegung, die ihre Achse im Gelenk selbst hat, und zwar bis zur ursprünglichen Bißhöhe, nicht selten auch darüber hinaus" (Schröder). Die Vor- und Rückschubbewegung besteht nicht mehr aus Dreh- und Gleitbewegung, sondern wird, da die Führung der oberen Schneidezähne wegfällt, zur einfachen Gleitbewegung des Condyls im oberen Gelenkraum und bedingt somit eine Parallelverschiebung des Unterkiefers. Bei der Seitwärtsbewegung stoßen die lateralen Anteile des in der Fossa rotierenden Condyls infolge seiner rückwärtigen Lage schon bei einer normalen Bewegung gegen den Proc. art. post.; der Condyl der Entlastungsseite dagegen führt eine Gleitbewegung nach vorn aus.

III. Morphologische und funktionelle Zusammenhänge.

Während bis jetzt Morphologie und Funktion des Kiefergelenkes unabhängig voneinander behandelt wurden, ist es die Aufgabe dieses Teiles, über die engen biologischen Beziehungen zwischen beiden Klarheit zu gewinnen. Denn es ist selbstverständlich, daß bei der großen Anpassungsfähigkeit des Organismus der Bau und die Form des Gelenkes in weitem Maße von seiner Funktion beeinflußt wird. Ja, für die ganze Entwicklung des Kiefergelenkes hat die Funktion eine maßgebende Bedeutung, die darzustellen die Aufgabe des nächsten Abschnittes ist.

a) Ontogenetische Entwicklung des Gelenkes.

Wie makroskopische Untersuchungen vieler Autoren (Lubosch, Fabian, Bauer) ergeben haben, ist ein Tub. art. beim Neugeborenen nicht vorhanden, sondern es entwickelt sich erst durch Inanspruchnahme des Gelenkes. Nach den Ergebnissen Steinhardts lassen aber histologische Präparate schon deutlich das Tub. erkennen, und zwar in Form charakteristischer Anordnung der Spongiosabälkchen des Knochens. Die

Form des Gelenkköpfchens, das die Verlängerung des aufsteigenden Astes bildet, ist deutlich konvex. Wallisch bezeichnet seine Form als trommelschlägerartig. Seine Oberfläche weist eine dicke Schicht Knorpelgewebe auf. Der Discus, ein zellreiches Bindegewebe, füllt den Raum zwischen Condyl und Schläfenbein aus und hat noch keine charakteristische Form. Seine Aufgabe besteht nur in einer Abpufferung des bei der Funktion bestehenden Druckes. Neben der reinen Wachstumstendenz des Gelenkes führt die Funktion, d. i. das Sauggeschäft, die vor allem eine Vorwärts- und Rückwärtsbewegung darstellt, zu einer Entwicklung des Tub. art. im Sinne eines Knochenanbaues an der Gelenkfläche und bedingt die Ausrichtung des Köpfchens in Verlängerung des aufsteigenden Astes, da diese beiden Bewegungen eine Abknickung im Collum nicht zulassen.

Beim zweijährigen Kinde zeigt das Gelenk schon einen weit höheren Grad der Entwicklung, die durch den Durchbruch der Milchzähne, erste Bißhebung, und durch die damit verbundenen Kaubewegungen gegeben ist. Das Tub. art. ist stärker entwickelt; der Gelenkkopf liegt an der Rückfläche des Tub. art. und nicht mehr in der Tiefe der Pfanne; der Discus zeigt eine schöne dreiteilige Form. Die Abstützung im Seitenzahngebiet durch die Mahlzähne führt zu einer weitgehenden Entlastung des Gelenkes. „Diese Befunde sind Folgen funktioneller Auswirkungen, bedingt durch die erste physiologische Bißhebung" (Steinhardt).

Eine weitere Entwicklung des Gelenkes erfolgt beim Durchbruch des ersten bleibenden Molaren und gilt als zweite physiologische Bißhebung. Dabei wird der Biß um einige Millimeter gehoben, das Köpfchen sinkt etwas an der Rückfläche des Tub. art. ab. Die neue Bewegungsbahn des Condyls wirkt als Reiz zum Knochenbau und so zu einer weiteren Höherentwicklung des Tub. art. „Die zweite physiologische Bißhebung hat also eine neue Schlußbißlage des Gelenkköpfchens und damit eine Fortentwicklung des vorderen Gelenkhöckers zur Folge" (Steinhardt).

b) Form und Belastung bei bezahntem Kiefer.

Doch ist das Kiefergelenk während der Entwicklung noch besonderen funktionellen Einflüssen ausgesetzt, die vor allem von der Bißform abhängen. Nach Ansicht Steinhardts „bestimmt die Bißform die Art der Kieferbewegungen; diese wiederum beeinflußt die Ausbildung der beteiligten Muskulatur, und letztere formt schließlich die Kiefergelenke". Schröder stellt in mathematischen Darlegungen fest, „daß die Zahnreihen, die Art ihres Ineinandergreifens, die Gegeneinanderwirkung während des Kauaktes unter der Aktion der Kaumuskeln mit dem Gelenk eine mechanisch-funktionelle Einheit, ein funktionelles System bilden, dessen einzelne Teile sich gegenseitig beeinflussen".

Zu den physiologischen Bißarten der Erwachsenen gehören drei große Gruppen: 1. der Scherenbiß, 2. der gerade Biß, 3. der tief übergreifende Biß.

Charakteristisch für den Scherenbiß, nach Schröder unter den Europäern am häufigsten zu finden, ist der geringe Überbiß der oberen über die unteren Schneidezähne und eine gut ausgebildete Speesche Kurve. Dadurch hat der Unterkiefer nach jeder Richtung Bewegungsfreiheit; es finden also Öffnungs-, Vorschub- und Seitwärtsbewegungen in gleichem Maße statt, die wiederum eine gleichmäßige Entwicklung der in Tätigkeit tretenden Muskeln bedingen.

Steinhardt stellt in seinen histologischen Untersuchungen bei dieser Bißart eine Ausrichtung der kollagenen Fasern am Condyl vom vorderen zum hinteren Gelenkrand und eine umgekehrte Richtung am Tub. art. fest. Daraus schließt er auf eine Belastung der Gelenkflächen nur während der Vorwärtsbewegung und weiter nur auf eine Vorwärtsbeanspruchung dieser Gelenke, die sich gleichmäßig auf Gleit- und Drehfunktion verteilt. Im Gegensatz zu vielen anderen Autoren hat er keine typischen Veränderungen für eine Rückwärtsbeanspruchung festgestellt. Die Untersuchungen Schröders ergeben, daß bei der Mahlbewegung auf der Kauseite das Gelenk eine mehr oder weniger große Entlastung erfährt, ja sogar bei großem Widerstand des Bissens gegenüber der Kaukraft unter Zug gesetzt werden kann, während das Gelenk der Stützseite einem dauernden Druck ausgesetzt ist. Im Gegensatz hierzu erkennt Steinhardt eine Belastung der Stützseite nur während der 1. und 2. Phase des Kauaktes an, in der 3. und 4. Phase dagegen tritt auch auf dieser Seite eine Entlastung des Gelenkes ein. Weiter beobachtet Schröder in vielen Fällen von Scherenbiß während der Abscherung des Bissens ein Klaffen im Seitenzahngebiet, das eine erhöhte Belastung der Frontzähne und auch eine

erhöhte Belastung des Gelenkes bedingt. Die durch die Funktion eintretende Belastung ergibt eine charakteristische Form des Gelenkes: mittelhohes Tub. art. mit schräg absteigender distaler Gelenkfläche, leicht konvexe Oberfläche des Condyls und eine geringe Abbiegung des Köpfchens im Collum nach mesial.

Beim geraden Biß besteht kein Schneidezahnüberbiß, sondern die Schneidekanten der oberen und unteren Zähne treffen senkrecht aufeinander. Die Seitenzähne haben flache und niedere Höcker, die Speesche Kurve fehlt, es ist eine gerade Kaufläche vorhanden. So kann der Unterkiefer „weitausholende" flache Bewegungen ausführen, die vor allem in Seitwärtsbewegungen bestehen. Dadurch erfährt natürlich der Muskelapparat — es kommen vor allem die M. pteryg. ext., und zwar in besonderem Maße ihre obere horizontal verlaufende Portion in Frage — eine bestimmte Beeinflussung, so daß er infolge der funktionellen Mehrbeanspruchung eine deutliche Volumvermehrung zeigt. Diese Seitwärtsbewegungen finden im Gelenk vor allem als Gleitbewegungen und in nur geringem Maße als Drehbewegungen statt.

Als Zeichen für eine starke Vorwärtsbeanspruchung bei geradem Biß ist die vermehrte Bildung von Faserknorpel am Tub. art. und die typische Richtung der Fibrillen von der Fossa zu dessen höchster Stelle anzusehen. Auf eine Rückwärtsbeanspruchung im unteren Gelenk läßt eine Planung an den lateralen Teilen der Gelenkflächen schließen, die bei der Rückwärtsbewegung des in der Fossa bleibenden Condyls entsteht. Entsprechend der Gleitbewegung unterliegt der mittlere und besonders der vordere Teil der Bandscheibe einer bestimmten Formung, so daß sich die Masse der Bandscheibe nach distal verteilt. Typisch für die Form der Gelenke bei geradem Biß sind: die planen Gelenkflächen des Condyls und des Tub. art., ein flaches Tub. art. mit flachem Neigungswinkel, keine Umbiegung im Collum mand., sondern Aufrichtung des Gelenkkopfes und eine Abflachung am lateralen Teil des Condyls.

Der Kopfbiß und der flache Scherenbiß kommen vor allem bei den Eskimos, den Nordstämmen Nordamerikas, den Maori usw. vor, „bei denen eine vererbte, funktionell zweckmäßige Anlage durch früh einsetzende intensive Inanspruchnahme einheitlich weiterentwickelt wird und zu einem formfunktionellen Aufbau führt, d. h. zu einem Aufbau, in dem Form und Funktion völlig harmoniert" (Schröder). Diese flachen und weiten Kaubewegungen bewirken nicht nur eine Flachhaltung des Tub. art., sondern auch eine Planung der Gelenkpfanne nach distal, die in einer Abrasio des Proc. art. post. zu erkennen ist.

Der stark übergreifende Biß, den Schröder schon zu den Bißanomalien zählt, weil die Form des Gebisses eine normale Funktion nicht mehr gestattet, kann als verstärkter Scherenbiß betrachtet werden. Die oberen Schneidezähne bedecken zu einem großen Teil die unteren, so daß der Kiefer in seinen Bewegungen eine starke Hemmung erfährt. Eine Kompensationskurve ist nur selten vorhanden. Der starke Überbiß hindert in vielen Fällen die spontane Ausführung von Vorwärts- und Seitwärtsbewegungen in beträchtlichem Maße, dagegen finden mehr Öffnungsbewegungen statt. Diesem entspricht eine stärkere Entwicklung der unteren Portion des M. pteryg. ext., von Schröder als „hintere Kieferöffnungsmuskulatur" bezeichnet.

Im histologischen Präparat stellt Steinhardt bei einem Teil der zu dieser Bißart zählenden Gelenke eine Verbreiterung der Faserknorpelfläche des Proc. cond. und eine Richtung der kollagenen Fasern vom vorderen zum hinteren Gelenkrand fest, die als Anpassungsvorgänge auf eine vermehrte Vorwärtsbeanspruchung durch Drehfunktion anzusehen sind. Am Tub. art. liegen bei diesen Fällen die gleichen Verhältnisse wie bei Scherenbiß vor. Solche typischen Veränderungen sind bei den Gelenken zu finden, deren Kiefer bei der Vorschubbewegung eine Abstützung durch eine ausgeprägte Kompensationskurve haben. Andere Gelenke dieser Bißart dagegen zeigen neben den Veränderungen am Proc. cond. auch eine starke Verbreiterung des Faserknorpels am Tub. art., die auf eine vermehrte Vorwärtsbeanspruchung durch Gleitfunktion deutet und dann festzustellen ist, wenn keine ausgeprägte Kompensationskurve vorhanden ist. Der Zug des Musc. pteryg. ext. drückt in diesen Fällen bei der Vorschubbewegung den Discus mit großer Gewalt gegen das Tub. art. Da bei diesen Bißarten meistens keine Kompensationskurve besteht, so tritt eine erhöhte Vorwärtsbeanspruchung sowohl durch Dreh- als auch durch Gleitfunktion ein. Auch Schröder erkennt die Vorwärtsbeanspruchung in beiden Gelenken an; er erklärt sie damit, daß bei den Kaubewegungen sowohl der Condyl der

Stütz- als auch der Arbeitsseite gegen das Tub. art. gepreßt wird. Das typische Gelenk bei stark übergreifendem Biß sieht also folgendermaßen aus: hohes Tub. art. mit steilem Neigungswinkel, stark konvexe Oberfläche des Condyls, starke Abbiegung des Condyls im Collum, ausgeprägte dreigeteilte Bandscheibe.

Im Gegensatz zu dieser noch physiologischen Bißform treten die charakteristischen Eigenschaften des Gelenkes noch ausgeprägter und klarer bei den pathologischen Biß-arten hervor, d. s. Deckbiß und Progenie.

Bei Deckbiß gleiten die Frontzähne infolge ihrer Steilstellung aneinander vorbei, oft so weit, bis sie auf das Zahnfleisch des Gegenkiefers aufbeißen. Dadurch fällt also die Abstützung im Frontzahnbereich, wie sie im normalen Gebiß durch den Aufbiß der Frontzähne gegeben ist, fort; der ganze Kaudruck ruht somit nur auf den Seitenzähnen, so daß Alveolarfortsatz und Zähne frühzeitig in ihrem Wachstum gehindert werden. Aus diesem Grunde kann sich die physiologische Bißhebung nicht voll auswirken. Das Köpfchen bleibt weiter als normal in der Gelenkpfanne zurück.

Die Bewegungen solcher Kiefer bestehen vor allem in Öffnungs- und Schließ-bewegungen, d. s. Hackbewegungen. Vorschub- und Seitwärtsbewegungen kommen spontan in größerem Ausmaße nicht vor, da ihre Ausführung viel zu anstrengend ist. Es finden also nur ganz geringe Gleitbewegungen an dem mittleren Teil der Rückfläche des Tub. art., das als „Rolle" dient, im oberen Gelenk statt, während vor allem Dreh-bewegungen im unteren Gelenkraum ausgeführt werden.

Bei der Progenie mit tiefem Biß bei Mesialbiß, der wie Korkhaus und M. Schwarz nachgewiesen haben, in engem Zusammenhang zum Deckbiß steht, fehlt auch die Abstützung im Frontzahnbereich. Dadurch erfolgt eine Überbelastung im Seitenzahngebiet, die ihrerseits wieder eine Wachstumshemmung des Alveolarfortsatzes und der durchbrechenden Zähne und weiter ein Zurückbleiben des Köpfchens in der Pfanne bedingt. Die Zwangsführung der unteren Frontzähne hindert aber in den meisten Fällen das Absinken des Condyls in die Fossa, so daß die Ruhelage des Köpfchens normal und nicht, wie man vielleicht annehmen könnte, erheblich vorverlagert ist.

Auch bei dieser Anomalie ist der Kiefer durch den Überbiß in seinen Bewegungen stark gehemmt. So werden vor allem Öffnungs- und Schließbewegungen, dagegen keine Vorschub- und Seitwärtsbewegungen ausgeführt. Wie beim Deckbiß besteht auch bei der Progenie die Kautätigkeit in Hackbewegungen.

c) Form und Belastung bei unbezahntem Kiefer.

Anschließend an die Besprechung der Gelenkverhältnisse bei vollbezahntem Kiefer soll in diesem Abschnitt kurz auf die Belastung der Gelenke bei zahnlosem Kiefer ein-gegangen werden. „Es ist klar, daß aus einer veränderten Lage des Köpfchens eine ver-änderte Funktion und aus dieser mit der Zeit eine funktionelle Umgestaltung des Kiefergelenkes erfolgt" (Schröder), die zu pathologischen Veränderungen der Gelenkflächen führen können.

Bei Gelenken, die ehemals zum geraden Biß gehörten, hat das Köpfchen infolge des flachen Tub. art. und der kräftig ausgebildeten M. pteryg. ext. (obere Portion) keine besondere Tendenz, tief in die Fossa abzusinken, ja es kann oft bei geringer Funktions-steigerung des Muskels noch nach jahrelangem Verlust der Zähne in seiner alten Lage zu finden sein. Tritt jedoch diese Funktionssteigerung nicht ein, wird das Köpfchen all-mählich in die Pfanne abgleiten. Da bei diesen Gelenken besonders Seitwärtsbewegungen ausgeführt werden, sind die charakteristischen Veränderungen wie bei bezahntem Kiefer zu finden. Doch ist die Belastung des Gelenkes bei der Rückwärtsbewegung verstärkt. Infolge der weiten Seitwärtsbewegungen muß es zu Quetschungen des hinteren Kapsel-gewebes und unter Umständen zum Abriß des Discus kommen.

Bei Gelenken, die ehemals zum tief übergreifenden Biß gehörten, sinkt das Köpfchen infolge des steilen Tub. art. und der mangelnden Funktionstüchtigkeit des M. Pteryg. ext. bald in die Tiefe der Fossa ab. Obgleich die für die Seitwärtsbewegung störenden Zähne fortgefallen sind, finden infolge der typischen Gelenkform besonders Dreh-bewegungen statt. Aus den histologischen Ergebnissen und der Verlagerung der Band-scheibe nach vorn kann man auf eine vermehrte Vorwärts- und Rückwärtsbeanspruchung schließen. Letztere wirkt sich in der Fossa senkrecht aufwärts aus. Diese Gelenke werden in noch stärkerem Maße zum Drehgelenk

B. Technik der Kiefergelenkröntgenaufnahmen.

Durch die Lage, die das Kiefergelenk im Schädel innehat, sind für seine röntgenographische Darstellung gewisse Schwierigkeiten gegeben. Da das Unterkieferköpfchen, vor allem aber die Gelenkpfanne, tief im Schläfenbein liegt, kann bei der Projektion leicht eine Überlagerung des Objektes von anderen Knochenteilen eintreten und so die Deutung der Aufnahme erschweren. Aus diesem Grunde ist eine genau durchdachte Richtung und exakte Einstellung des Zentralstrahles nötig, damit ein möglichst klares, verschattungsfreies und gut gegen die Umgebung abgegrenztes Bild des Gelenkes entsteht. Doch hält Parma eine schematische Einstellung nach Graden infolge vieler individueller Abweichungen nicht für möglich.

Die Darstellung des Kiefergelenkes kann mit Hilfe der transversalen, posteroanterioren, schrägen und axialen Einstellung erfolgen. Dabei kommt den beiden ersten Methoden die größte Bedeutung zu, da sie Projektionen des Gelenkes in transversaler und sagittaler Richtung sind. Die schrägen Aufnahmen haben keinen besonderen Wert, denn sie ergeben eine Verzerrung des Gelenkes und erschweren die Orientierung. Die axialen Aufnahmen lassen nur die Oberfläche des Condyls erkennen.

a) Transversale Aufnahmen.

Zu diesen sind die Aufnahmen nach Parma, Schüller, Pordes, Higley, Cieszynski, Lindblom und die sogenannte „normale transversale Aufnahme" zu zählen.

Parma nutzt bei seiner Einstelltechnik bewußt die nachteiligen Eigenschaften einer kleinen Focus-Objekt-Entfernung aus, die eine starke Vergrößerung und damit verbundene Verundeutlichung des Objektes bedingt. Auf diese Weise bringt der Autor das röntgenologisch nicht darzustellende Köpfchen zum Verschwinden, während der Condyl der anderen Seite infolge des kleinen Objekt-Film-Abstandes deutlich sichtbar ist.

Die Aufnahme kann bei offenem und geschlossenem Mund erfolgen. Dazu wird der Kopf des Patienten senkrecht ausgerichtet; er darf aber etwas dorsal, dagegen nie ventral geneigt sein. Die Kassette liegt parallel zur Mediansagittalen. Um den Abstand Focus—gesundes Gelenk möglichst zu verringern, wird der Zentrierkonus des Röntgenapparates entfernt und die Röntgenhülle in Höhe des Gelenkes der Haut angelegt. Für die Richtung des Zentralstrahles gibt es zwei Möglichkeiten: 1. Der Strahl zieht vom Porus acusticus der gesunden Seite zum Gelenk der anderen. So fällt er mit der Achse des Köpfchens zusammen. Parma nennt diese Einstellung die „Normale Projektion". 2. Der Strahl ist senkrecht zur Mediansagittalen von einem Gelenk zum anderen gerichtet, „Tuberculumprojektion". Zu achten ist besonders auf eine genaue waagerechte Richtung des Zentralstrahles und vertikale Stellung der Kopfsagittalen, da das Köpfchen sonst in das Temporale projiziert wird.

Die Aufnahme nach Schüller ist eigentlich als eine otologische Aufnahme für die Pyramide und die pneumatischen Räume bestimmt. Außerdem zeigt sie das Gelenk klar und deutlich und ist auch als Gelenkaufnahme brauchbar.

Beim sitzenden Patienten wird der Kopf in der Frankfurter Horizontalen ausgerichtet. Die Kassette liegt dem Ohr an. Der Zentralstrahl tritt in den unteren Teil des Os parietale senkrecht über dem Gehörgang der gesunden Seite ein und zieht schräg durch das Cranium zum äußeren Gehörgang der kranken Seite. Mit der Frankfurter Horizontalen bildet er einen Winkel von 30°. Ist keine Gradeinteilung vorhanden, kann ein Lineal, das — von vorn gesehen — vom kranken Gelenk in der Höhe der Augenbrauen durch die Kopfsagittale geht, die Richtung des Zentralstrahles angeben. Da die Aufnahme nur mit einem Klinikapparat, der einen 60 cm langen Tubus besitzt, zu machen ist, stellt sie im Vergleich zu der Aufnahme nach Parma eine Fernaufnahme dar.

Nach der Einstellungstechnik von Pordes nimmt der Zentralstrahl seinen Weg durch die Incisura mandibulae. Nachdem Kopfsagittale und Kassette parallel gerichtet sind, stellt man den Tubus des Röntgenapparates auf das Tragion, verschiebt ihn um einen Finger breit nach mesial und dreht ihn etwas nach hinten und oben. Diese Abweichung von der Senkrechten soll ungefähr 5° betragen. Die Aufnahme kann bei geöffnetem und geschlossenem Mund gemacht werden.

Nach den Untersuchungen Higley's an 250 Schädeln bildet der Condyl, die Fossa glenoidalis und das Tub. art., deren Achsen schräg nach innen, distal und unten gerichtet sind, mit einer senkrecht auf der Kopfsagittalen stehenden Transversalen einen Winkel von 20° (Abweichung in der Horizontalebene zur Transversalen) und mit der Frankfurter Horizontalen einen Winkel von 8° (Abweichung in der Frontalebene zur Horizontalen). Diese Ergebnisse bilden die Grundlage seiner Einstelltechnik für Gelenkaufnahmen. Ein von ihm angegebenes Einstellgerät, „Kopfeinsteller", richtet den Kopf des Patienten genau in der Frankfurter Horizontalen aus und dient gleichzeitig zu seiner Fixierung. Der Röntgenstrahl wird in Höhe des Gelenkes senkrecht auf die Kopfsagittale und die zu ihr parallel liegende Kassette eingestellt. Nun folgt noch eine Drehung des so fixierten Kopfes mitsamt dem Kopfeinsteller von 20° um die vertikale Achse und von 8° um die longitudinale Achse des Kopfes, so daß, wenn der Strahl und der Film unbeweglich bleiben, der Strahl distal und unterhalb des Proc. mastoideus in den Kopf eintritt und das Gelenk in reiner Profilansicht darstellt.

Zur Darstellung des Gelenkes ist von Cieszynski die laterale Aufnahme angegeben worden, die Pordes als 4. schräge Aufnahme bezeichnet. Die genaue Orientierung am Patienten und Einstellung des Strahles erfolgt mittels einer besonderen Einstellkappe. Diese besteht aus einer Kopfhaube und aufgeknöpftem Einstellblatt, auf das die Unter- und Oberkieferkonturen mit Zahnreihen projiziert sind. Weiter sind darauf verschiedene Linien aufgezeichnet, wovon eine die Richtung des Zentralstrahles für die Projektion des Kiefergelenkes darstellt. Die Kappe wird dem Patienten so aufgesetzt, daß ihre Mittellinie mit der Sagittalebene des Kopfes zusammenfällt, eine seitlich eingezeichnete Gerade parallel zur Frankfurter Horizontalen verläuft und eine Senkrechte auf der Geraden in die Aurikularfrontalebene zu liegen kommt. Der Patient dreht den Kopf so weit, bis der Zentralstrahl mit der auf der Kappe aufgezeichneten Linie zusammenfällt, die für die Projektion des Gelenkes bei stark gestrecktem Halse schräg von unten nach oben verläuft. Der Winkel, den der Zentralstrahl mit dem Film bildet, soll 50° betragen.

Nach Pordes soll diese Aufnahme des Gelenkes nicht immer ausreichen, um es mit genügend viel Umgebung darzustellen. Pordes läßt deshalb den Kopf des Patienten noch mehr nach rückwärts drehen. So bereitet aber die Einstellung des Zentralstrahles zwischen Schulter und horizontalem Ast des Unterkiefers gewisse Schwierigkeiten. Aus diesem Grunde läßt Pordes den Kopf von der Schulter abwenden, also zur Darstellung des rechten Gelenkes ihn nach rechts drehen.

Lindblom geht bei seiner Einstelltechnik von dem Wunsch aus, zum Studium der Form des Condyls und seiner Lage in der Fossa eine verschattungsfreie, reine Profildarstellung des Gelenkes zu gewinnen. Weiter soll jeder Zahnarzt die Möglichkeit haben, klare und kontrastreiche Aufnahmen mit seinem Dentalapparat zu machen. Endlich muß ein Maximum an Schärfe ohne zu lange Exposition erzielt werden. Um diese drei Bedingungen zu erfüllen, läßt Lindblom den Strahl 2 cm distal und 6 cm cranial vom äußeren Gehörgang der gesunden Seite eintreten und gibt ihm eine Richtung von 15° zur Frontalebene und von 15° zur Camperschen Ebene. Die Kassette ist im Winkel von 15° zur Vertikalen und Sagittalen geneigt, so daß der Strahl senkrecht den Film trifft. Außerdem muß die Mediansagittale des Kopfes senkrecht und die Campersche Ebene horizontal verlaufen. Zur genauen Einstellung dieser Winkel hat der Autor ein Einstellgerät angegeben, das in einem späteren Abschnitt näher behandelt wird.

Bei der sogenannten „normalen transversalen Aufnahme" wird der Tubus des Röntgenapparates distal vom Ramus mandibulae leicht der Haut angelegt, dann aber etwas nach oben und vorn gerichtet. Die Kassette liegt parallel zur Kopfsagittalen.

b) Postero-anteriore Aufnahmen.

Die Richtung der Strahlen verläuft von distal nach mesial in der Frankfurter Horizontalen, so daß die Einstellung für das Gelenk nicht rein posterior-anterior ist. Die Kassette soll beiden Gesichtshälften symmetrisch anliegen. Sie wird in eine hölzerne Raste geschoben, die eine Nasenöffnung besitzt, so daß der Film näher dem Gesicht gelegen und der Kopf genügend abgestützt ist. Zur Projektion eines Gelenkes richtet man den Strahl sofort auf das zu untersuchende Gelenk. Sind dagegen beide Gelenke röntgenographisch darzustellen, muß der Zentralstrahl in der Mittelebene des Kopfes

verlaufen. Die Focusentfernung darf nicht weniger als 1 m betragen, um ein genügend scharfes und klares Bild des Gelenkes zu erzielen. Bei dieser Einstellung erscheint ein Teil des Köpfchens frei von Überdeckungen, der andere Teil ist wenigstens deutlich zu erkennen.

c) Schräge Aufnahmen.

Der Zentralstrahl wird bei der schrägen Einstellung nach Hauberisser durch die Wange und den weit geöffneten Mund auf das zu untersuchende Gelenk gerichtet. Der Kopf ist der Kassette zugewandt, die parallel zu der Molaren-Tangente liegt, aber vom Unterkieferrand etwas absteht. Die Aufnahme zeigt nicht die Gelenkpfanne und den Gelenkspalt, sondern nur das Köpfchen. Es wird schräg von vorn getroffen, ist dadurch stark verzeichnet, aber doch deutlich und isoliert dargestellt.

d) Axiale Aufnahmen.

Die Aufnahmen nach Grashey und Lilienfeld geben eine Übersicht über das Gesichtsskelett und stellen darin auch gut die beiden Kiefergelenke dar. Die Kehlkopfgegend des Patienten, der bei gestrecktem Hals auf einem niederen Stuhl sitzt, liegt auf der mittels einer Schlitzbinde fixierten Kassette. Die Eintrittsstelle des Zentralstrahles liegt je nach der gewünschten Projektion in einem Punkt einer mediansagittalen Linie, die von der Glabella zur Lambda zieht. Seine Richtung ist entweder senkrecht, ventral- oder dorsal-exzentrisch zur Platte.

Mittels der Aufnahmetechnik nach Altschul-Uffenrode ist wieder eine Darstellung beider Gelenke gegeben, so daß beide untereinander zu vergleichen sind. Der Kopf des in Rückenlage befindlichen Patienten wird so weit nach vorn gebeugt, bis das Kinn die Brust berührt. Der Zentralstrahl verläuft in der Mediansagittalen, die senkrecht ausgerichtet ist, in Höhe des Warzenfortsatzes und bildet mit der Frankfurter Horizontalen einen Winkel von 45°.

C. Eigene Untersuchungen.

I. Aufgabe und Material.

Es war mir die Aufgabe gestellt, das von Lindblom (Stockholm) im Jahre 1936 in seiner Schrift „Technique for Roentgen-Photographic registration of the different condyle positions in the temporo-mandibular joint" angegebene Gerät und seine Einstellmethode für Gelenkröntgenaufnahmen zu untersuchen. Zur Untersuchung selbst wurde mir ein Einstellgerät von Herrn Lindblom in entgegenkommender Weise zur Verfügung gestellt. Die mit Hilfe dieses Gerätes angefertigten Röntgenaufnahmen sollten über die Zweckmäßigkeit der Apparatur sowie über die Brauchbarkeit der Einstellmethode näheren Aufschluß geben. Insbesondere galt es auch nachzuprüfen, ob die Normeinstellung des Gerätes immer projektionsgleiche Aufnahmen desselben Objektes ergibt und weiterhin, ob diese Normeinstellung für jeden Patienten trotz des Unterschiedes in der Entwicklungsstufe immer eine einwandfreie Wiedergabe des aufzunehmenden Kiefergelenkes gewährleistet. Die Untersuchung erstreckte sich weiterhin darauf, welchen Einfluß die verschiedenen Dental- und Klinikapparate auf die Ergebnisse haben. Schließlich waren zur besonderen Veranschaulichung des Wertes der Lindblomschen Einstelltechnik die bisher geübten und ohne Einstellgerät angefertigten Gelenkaufnahmen nach der Methode verschiedener Autoren in Vergleich zu setzen.

Als Material zur Untersuchung dienten mir die Kinder der Kieferorthopädischen Abteilung der Universitätsklinik für Zahn-, Mund- und Kieferkrankheiten. Ferner stellten sich einige Kolleginnen insbesondere zu den Vergleichsaufnahmen zur Verfügung. Als Röntgenapparate verwandte ich in erster Linie zunächst eine schon länger in Gebrauch stehende Siemenskugel bei Gleichstrom, die im Verlauf der Untersuchungen gegen eine neue Kugel ausgetauscht wurde. In zweiter Linie fanden eine neue Siemenskugel bei Wechselstrom, sowie wiederum bei Gleichstrom ein alter Dental-Ritterapparat und ein großer Siemensröntgenapparat, wie er von Korkhaus zur Anfertigung der Fernröntgenaufnahmen dient, Verwendung. Für die Vergleichsuntersuchungen über die Darstellung des Kiefergelenkes nach den verschiedenen Einstellmethoden wurden Aufnahmen nach Parma, Pordes, Schüller, Cieszynski und nach der normalen transversalen Einstellung gemacht.

II. Untersuchungen über das Einstellgerät nach Lindblom.

Dem im ersten Teil dargelegten Gedankengang Lindbloms über eine rein transversale Darstellung des Kiefergelenkes entspricht die Konstruktion des Gerätes. (Abb. 1.)

Abb. 1
Gerät zur Einstellung des Zentralstrahles nach Lindblom

a) Beschreibung des Gerätes.

An der Rückenlehne des Röntgenstuhles ist ein horizontal verlaufender Querbalken in Höhe der Kopfstütze befestigt. Auf diesem Balken gleitet in der Vertikalebene ein Stab. Dieser Stab dient als Träger einer Doppelschiene, die rechtwinklig zu dem erstgenannten Querstab angeordnet und in der Sagittalen verschieblich ist. Sie hat an ihrem Ende eine Führungsrille für einen dünnen Stab, der in sich so abgebogen ist, daß er einen Winkel von 15° sowohl mit der Frontalen als auch mit der Vertikalen bildet. Ein am Ende des Stabes angebrachter Zapfen ermöglicht das Aufsetzen des Kassettenhalters und gibt diesem somit eine Richtung, die einmal nach cranial, zum anderen nach occipital geht. Die Konstruktion des Gerätes, alle Einzelteile gleitend miteinander zu verbinden, erlaubt eine Lageveränderung der Kassette in der Vertikalen und in der Transversalen an zwei Stellen, in der Sagittalen an einer Stelle. Hier sei noch bemerkt, daß sämtliche als Gleitschienen benutzten Teile des Gerätes einen zur Hälfte runden und zur andern Hälfte spitzwinkligen Querschnitt aufweisen, wodurch eine exakte Führung garantiert ist.

Als besonderer Teil zur Festlegung des Zentralstrahles wird der Strahlenrichtungsanzeiger verwendet. Er besteht aus zwei 2 cm voneinander entfernten, parallelen und gegeneinander verschiebbaren Stäben, von denen der eine als Ohrzeiger benutzt wird, der andere der Träger des eigentlichen Richtungsweisers für den Zentralstrahl ist. Dieser Träger ist an dem kopfseitigen Ende rechtwinklig nach oben gebogen und gabelt sich in einer Höhe von 6 cm in zwei Stäbe, die jeweils wieder in einem Winkel von 15° nach oben und hinten bzw. vorn ausgerichtet sind. Diese Anordnung soll eine senkrechte Einstellung des jeweils rückwärtigen Zeigers auf die Kassette bedingen.

Die ganze aus vier Teilen bestehende Vorrichtung, die das Einstellen der Kassette ermöglicht, ist so gebaut, daß sie auf der an der Rückenlehne des Röntenstuhles befestigten Querstange sowohl rechts wie links aufgesetzt werden kann und so beide Gelenke zur Darstellung bringt. Für die dabei nötige Winkelumkehrung muß dann ein zweiter Stab mit der entsprechend gegenläufigen Winkelung für den Kassettenhalter benutzt werden. Sinngemäß wird auch der sich am Strahlenrichtungsanzeiger befindende Ohrzeiger durch Umstecken versetzt.

Der Aufbau des Gesamtgerätes nach diesen fixen Maßen und Winkeln ist nur richtig, wenn die Campersche Ebene waagerecht und die Sagittalebene des Kopfes senkrecht ist.

Die Ausrichtung des Kopfes in der Horizontalen geschieht nach Augenmaß, zu der Ausrichtung in der Vertikalen dagegen benutzt Lindblom ein Senkblei.

Die Einstellung am Patienten geht nun folgendermaßen vor sich: Nach Befestigung des Gerätes am Röntgenstuhl wird mittels der Kopfstütze der Kopf des Patienten so ausgerichtet, daß die Campersche Ebene horizontal zum Fußboden und die Medianssagittale senkrecht dazu verläuft. Lindblom schlägt vor, den ausgerichteten Kopf durch ein Stirnband, das um die Kopflehne geschlungen wird, zu fixieren. Vermittels der Geschiebeeinrichtung wird die Kassette leicht der Wange des Patienten angenähert in der Weise, daß die Mitte des Films in etwa das Gelenk trifft. Durch Einsetzen des Strahlenrichtungsanzeigers in den Porus acust. ext. des entgegengesetzten Ohres soll zwangsläufig die Bestimmung der Eintrittsstelle des Strahles in den Gehirnschädel und seine Richtung erfolgen. Es ist jedoch darauf zu achten, daß der Strahlenrichtungsweiser ebenfalls den in der Horizontalen und in der Vertikalen vorher festgelegten Ebenen parallel und nicht in sich selbst verdreht ist: Eine Kontrolle für die Richtigkeit der Einstellung des Strahlenrichtungsweisers besteht in der senkrechten Richtung des entsprechenden Zeigers auf die Kassette. Das Röntgengerät wird nun so eingestellt, daß der Leitstrahl in seiner Richtung mit dem entsprechenden Zeiger übereinstimmt, wobei Lindblom die Entfernung Focus—Platte von 45 cm als günstig ansieht.

b) Kritik des Gerätes.

Die Stellung des Themas läßt es angebracht erscheinen, nicht nur die Einstellmethode Lindbloms für Gelenkröntgenaufnahmen zu untersuchen, sondern auch die Zweckmäßigkeit des Einstellgerätes selbst einer kritischen Betrachtung zu unterziehen. Voraussetzung für die Brauchbarkeit derartiger Einstellgeräte ist zunächst einmal eine gewisse rein technische Vollkommenheit. Diese Vorbedingung ist bei dem von Lindblom angegebenen Gerät insofern gut gelöst, als die exakte und durchaus auf Präzision gerichtete Ausführung eine einfache und sichere Handhabung erlaubt. Die Dimensionen des Gerätes sind so gehalten, daß es immer am Röntgenstuhl belassen werden kann, ohne die Ausführung anderer Röntgenaufnahmen zu beeinträchtigen, so daß ein schnelles Einstellen möglich ist.

Die Bedeutung des Einstellgerätes und somit seine Hauptvorteile können in drei Punkten zusammengefaßt werden:

1. Die fixe Einstellungsrichtung macht im Gegensatz zu den anderen Einstellmethoden ein längeres Ausrichten und Suchen nach der genauen Richtung des Zentralstrahles überflüssig. Die Benutzung des Gerätes bedeutet also eine Zeitersparnis.
2. Damit gleichlaufend ist die Gewähr gegeben, daß Fehlresultate und starke Verprojizierungen ausgeschlossen sind.
3. Die ständig gleiche Einstelltechnik gibt die Möglichkeit, projektionsgleiche Aufnahmen eines gleichen Patienten in verschiedenen Zeitabschnitten (z. B. vor und nach der Behandlung) zu gewinnen, die somit direkt vergleichbar sind. Ebenso lassen auch die Aufnahmen verschiedener Patienten, weil sie alle projektionsgleich sind, einen Einblick in die Verschiedenartigkeit der Lage und Form des Gelenkes gewinnen.

Die von mir gemachten Erfahrungen bei der Verwendung des Lindblomschen Einstellgerätes haben jedoch gezeigt, daß einwandfreie Resultate nur bei einem exakten Einstellen des Strahlenrichtungsanzeigers zu erwarten sind. Da jedoch keine Verbindung des Strahlenweisers mit dem Haupteinstellgerät besteht und man so auf ein mehr oder weniger genaues Anvisieren der einzustellenden Ebenen angewiesen ist, besteht die Gefahr nicht immer gleicher Einfallsrichtung des Zentralstrahles. Diese Gefahr ist allein deshalb so groß, weil dem in den Gehörgang eingeführten Zeiger dadurch allein kein fester Halt verliehen wird. Die Trennung des Strahlenrichtungsweisers und des Kassettenhalters macht es weiterhin einer einzelnen Person sehr schwierig, sowohl den Strahlenrichtungsweiser als auch den Röntgenapparat in exakter Weise zu handhaben.

Zur rein technischen Seite des Gerätes wäre noch zu bemerken, daß die ganze Apparatur, die schließlich nur zur Fixierung der Kassette dient, für den Strahlenweiser aber keinerlei Einstellungsvorrichtung zeigt, für diesen Zweck allein etwas umständlich ist. Dazu kommt noch eine jeweils doppelte Führung in transversaler und vertikaler Richtung, die wohl recht vielseitige Einstellungsmöglichkeiten erlaubt, aber auch eine umfangreiche Konstruktion und unnötig komplizierte Handhabung bedeutet.

III. Untersuchungen über die Einstellmethode für Gelenkaufnahmen nach Lindblom.

Auf die Grundlagen und Gedankengänge der Lindblomschen Einstelltechnik ist bereits im ersten Teil eingegangen worden. Die Richtigkeit seiner theoretischen Überlegungen und seiner Versuche am Schädelskelett sucht Lindblom durch Anführen einer Reihe von einwandfreien Gelenkaufnahmen zu beweisen.

a) Zentralstrahl und Gelenk.

Meine Untersuchungen sollten zuerst prüfen, ob der nach der Lindblomschen Einstelltechnik ausgerichtete Strahl in der angegebenen Weise das Kieferköpfchen trifft und zur Darstellung bringt.

Zur Klärung dieser Frage wurden Untersuchungen sowohl am Schädelskelett als auch am Patienten mit einem Durchleuchtungsspiegel, den die Firma Siemens-Reiniger mir in freundlicher Weise zur Verfügung stellte, ausgeführt. Nach Ausrichtung des Kopfes, Einstellen des Strahles und Anlegen des Spiegels an das darzustellende Gelenk erfolgte die Exposition im dunklen Raum. Bei exakter Einstellung war deutlich das Gelenk auf dem Röntgenspiegel zu erkennen. War aber die Richtung des Strahles geändert, wurde das Bild des Gelenkes verschwommen.

Diese Versuche beweisen also einwandfrei, daß der Zentralstrahl bei exakter Einstellung in der oben geschilderten Weise das Gelenkköpfchen trifft und zur Projektion bringt. Andererseits zeigt sich aber auch, daß schon eine geringgradige Änderung in der Richtung des Zentralstrahles, wie sie leicht durch ungenaues Ansetzen des Strahlenrichtungsweisers entstehen kann, zu einer bedeutenden Verzerrung des Gelenkes führt und das Bild unscharf macht.

Des weiteren galt festzustellen, inwieweit die Angaben Lindbloms, daß das Köpfchen bei seiner Darstellung in der Longitudinalachse getroffen würde und so ein reines Profilbild entstünde, berechtigt sind.

Allerdings stellen sich einer Klärung dieser Frage durch Aufnahmen am lebenden Objekt insofern Schwierigkeiten entgegen, als für die Form und Lage des Gelenkköpfchens in der Gelenkpfanne keinerlei Anhaltspunkte gegeben sind. Lindblom selbst hat für die Richtung der Longitudinalachse des Gelenkköpfchens eine empirisch gefundene Neigung von 15° zur Camperschen Ebene und zu einer Frontalebene angenommen. Theoretisch gesehen würde also der Zentralstrahl bei seiner Einstellung nur dann die Longitudinalachse des Köpfchens treffen, wenn diese den genannten Bedingungen entspricht.

Eigene Untersuchungen an nur 25 Schädeln sowie auch die Angaben verschiedener Autoren haben die verständliche Annahme bestätigt, daß die Achsenrichtung des Köpfchens zu den Schädelebenen nicht eindeutig festgelegt ist. Es ergeben sich Schwankungen in den beiden Ebenen, die in extremer Form sich darstellen: 1. in der Frontalebene können die Achsen der Condylen in der Richtung von innen unten nach außen oben bis zur Richtung innen oben nach außen unten variieren. Daß die Variationsmöglichkeit in dieser Hinsicht tatsächlich so groß ist, geht schon daraus hervor, daß z. B. Bauer die Achsenneigung nach außen, Higley dagegen nach innen abfallend bezeichnet. 2. Der Winkel der nach distal verlängerten Achsen der beiden Condylen zueinander kann zwischen 150 und 180° variieren.

Diese anatomischen Gegebenheiten lassen somit den Schluß zu, daß ein völliges Zusammenfallen des Zentralstrahles mit der Longitudinalachse des Gelenkköpfchens und damit eine reine Profildarstellung in den seltensten Fällen zu erwarten sein dürfte. Diese Tatsache beeinträchtigt den Wert der Darstellung jedoch nur in geringem Maße. Denn infolge der allseitig gekrümmten walzenförmigen Form des Gelenkkopfes machen Abweichungen in der Richtung der Achse in der Vertikalen nicht so viel aus, weil der Röntgenstrahl jeweils den größten Umfang darstellt. Man kann sich von dieser Erscheinung überzeugen, wenn man den Condyl um eine senkrecht zur Longitudinalachse und durch den größten Querumfang verlaufende Achse rotieren läßt. Das durch eine senkrechte Lichtquelle erzeugte Schattenbild, das in etwa den Projektionsbedingungen bei den Röntgenaufnahmen entspricht, zeigt dabei nur geringe Veränderung.

Abweichungen der Longitudinalachse in der Camperschen Ebene dagegen ergeben etwas größere Fehler, da sich hierbei das Gelenkköpfchen gewissermaßen mit seiner Breitseite dem Zentralstrahl zukehrt. Dieser Fehlerquelle kommt jedoch auch keine

allzugroße Bedeutung zu, weil die Variationserscheinungen in dieser Richtung nur selten große Unterschiede aufweisen. Es sind daher zur reinen Profildarstellung vermittels dieser Normeinstellung, die also individuelle Verschiedenheiten vernachlässigt, durchaus brauchbare Ergebnisse zu erwarten.

b) Kritische Betrachtung der Gelenkröntgenaufnahmen.

Die gleichen guten Ergebnisse der Gelenkdarstellung, wie Lindblom sie vorweist, zeigen auch die von mir gewonnenen Aufnahmen von erwachsenen Patienten. Sie lassen alle den Condyl, das Tub. art. und die Fossa mand. deutlich und scharf gegeneinander und gegen die Umgebung abgegrenzt erkennen. Aufnahmen von Kindern geben jedoch weniger befriedigende Resultate, da der Condyl sich im Vergleich zu den ersten Aufnahmen nicht so klar und scharf in seinen Konturen darstellt. Dagegen wird das Bild schärfer, wenn die Einstellung des Zentralstrahles nicht im Winkel von 15°, sondern von 25° zur Camperschen Ebene erfolgt.

Eine Klärung dieser verschieden scharfen Projektion des Gelenkes zwischen Erwachsenen und Kindern sollten Versuche am Schädelskelett bringen. Die Gelenkaufnahme eines Kinderschädels zeigt bei einer Einstellung des Strahles von 15° zur Horizontalebene das Köpfchen zum größten Teil durch Knochenüberlagerung der Schädelbasis, wie daran angebrachte röntgenundurchlässige Marken erkennen lassen. verschattet und dadurch unscharf in seinen Konturen. (Abb. 2.)

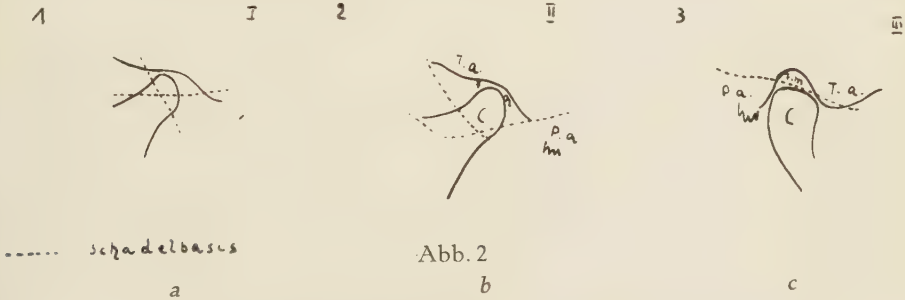

Abb. 2

Überlagerung des Gelenkes durch die Schädelbasis

a) Gelenkaufnahme eines Kinderschädels bei Einstellung des Zentralstrahles von 15° zur Horizontalen
b) Gelenkaufnahme eines Kinderschädels bei Einstellung des Zentralstrahles von 25° zur Horizontalen
c) Gelenkaufnahme des Schädelskelett eines Erwachsenen bei Einstellung des Zentralstrahles von 15° zur Horizontalen

Bei einer Einstellung von 25° dagegen rücken diese Knochenteile weiter abwärts. Dadurch zeichnet sich der Condyl verschattungsfrei und klarer ab. Die gleichen Aufnahmen am Schädelskelett eines Erwachsenen ergeben in bezug auf die Knochenüberlagerungen die gleichen Verhältnisse wie beim Kind. Im Gegensatz dazu sind aber die Konturen des Condyls auch bei der Einstellung von 15° scharf und deutlich zu erkennen. Die Aufnahmen im Winkel von 25° stellen also keine schärfere Projektion des Gelenkes dar.

Diese Unterschiede in der Schärfe der Darstellung zwischen Erwachsenen und Kindern dürften zunächst in der verschiedenen Entwicklungsstufe des Knochens liegen, zum andern könnten sie auch in der verschiedenen Größe des Condyls und in der verschiedenen Dicke seiner Kompaktaschicht zu suchen sein, so daß dadurch eine kontrastreichere Darstellung des Köpfchens gegen die Umgebung möglich ist. Beim Kinde dürfte die stärkere Knorpelschicht des Gelenkes eine weitere Verwischung der Konturen bedingen.

Wenn auch diese Gründe für die verschiedenen Ergebnisse der Gelenkdarstellung zwischen Erwachsenen und Kindern nur auf Vermutungen beruhen, so ergibt sich doch aus der Tatsache der unterschiedlichen Schärfe der Aufnahmen, daß beim Kind die Einstellung von 25° zur Camperschen Ebene eine schärfere Zeichnung des Köpfchens gibt, da es sich frei von Knochenüberlagerungen darstellt. Beim Erwachsenen dagegen ist die Wiedergabe des Gelenkes bei einer Einstellung des Strahles von 15° zur Horizontalen durchaus gut.

c) Über die Projektionsgleichheit der Aufnahmen.

Weitere wichtige Ergebnisse über die Brauchbarkeit des Lindblomschen Einstellgerätes und der Einstellmethode wurden aus Versuchen, die teils am Schädel, zur Hauptsache aber am Lebenden durchgeführt wurden, gewonnen. Vor allem interessierte es festzustellen, inwieweit mit dem Lindblomschen Einstellgerät die Möglichkeit gegeben ist, projektionsgleiche Aufnahmen zu gewinnen, die in größeren Zeitabständen getätigt und unter gleichen Bedingungen vorgenommen, immer dasselbe Bild ergeben, so daß sich tatsächlich nur wirklich eingetretene Veränderungen darstellen und nicht etwa projektiv bedingte zeigen.

Zur Klärung dieser Frage wurde zunächst folgende Versuchsanordnung getroffen. Ein Schädel war an dem Einstellgerät so befestigt, wie es den Lindblomschen Bedingungen entspricht. Um den natürlichen Verhältnissen möglichst nahe zu kommen, wurde durch Einlage einer röntgendurchlässigen Masse ein Gelenkspalt geschaffen, um die sonst auftretenden Verschattungen zu vermeiden. Zwei in kurzem zeitlichen Abstand unter möglichst genau denselben Bedingungen erfolgte Aufnahmen ergaben ziemlich bedeutende Unterschiede (Abb. 3).



Abb. 3

2 Gelenkaufnahmen des Schädelskeletts eines Erwachsenen mit dem Lindblomschen Einstellgerät unter den gleichen Bedingungen

Die Aufnahmen lassen das Köpfchen, Tub. art. und Fossa mand. klar, deutlich und scharf gegen die Umgebung abgegrenzt erkennen. Das Köpfchen ist senkrecht aufwärts gerichtet und zeigt eine wohl abgerundete Oberfläche. Beide Aufnahmen sind nun nicht in allem gleich, sondern sie lassen deutliche Unterschiede erkennen. Während auf der ersten Aufnahme das Tub. art. von dem mesialen Teil der Oberfläche des Köpfchens berührt wird, ist es auf der zweiten Aufnahme in das Tub. art. projiziert und somit undeutlich. Ein weiterer Unterschied zwischen beiden Aufnahmen besteht darin, daß auf der ersten der Gelenkspalt zwischen dem distalen Teil des Condyls und der Rückwand der Pfanne sehr schmal, auf der zweiten dagegen dreimal so breit ist. Die Form der beiden Condylen läßt beim Betrachten der beiden Aufnahmen keine größere Abweichung sehen. Bringt man aber die beiden Condylen zur Deckung, so stellt man 1. eine verschiedene Richtung des aufsteigenden Astes fest, sichtbar an der verschiedenen Größe der Winkel zwischen aufsteigendem Ast und Condyl, 2. beginnt die mesial vom Köpfchen liegende Kompaktalinie, die die Leiste vom Köpfchen zur Incisura mand. darstellt, auf der ersten Aufnahme im oberen Drittel des Köpfchens, während sie auf der zweiten von der Oberfläche des Condyls schräg nach unten verläuft.

Diese deutlichen Abweichungen lassen auf eine Richtungsänderung des Zentralstrahles schließen. Der Unterschied in der Größe des Gelenkspaltes ist verursacht durch eine Abweichung des Zentralstrahles in vertikaler Richtung, die nicht zu einer Änderung der Form des Condyls, sondern zu einer Veränderung der Lage des Condyls zum Pfannendach führt. Die festgestellte Formveränderung des Condyls dagegen beruht auf einer Richtungsänderung des Zentralstrahles in der Horizontalen. Während in der ersten Aufnahme der Strahl ungefähr mit der Longitudinalachse zusammenfällt, trifft er in der zweiten das Köpfchen etwas mehr von vorn, wie ein Vergleich des Köpfchens mit den beiden Projektionen eindeutig ergibt.

Die Ursache für die Richtungsänderung des Zentralstrahles bei den beiden Aufnahmen und die dadurch bedingten Abweichungen des Objektes dürften nicht in der Methode, sondern in der Konstruktion des Einstellgerätes zu suchen sein. Wie ich früher schon betonte, kann eine nur geringe Verdrehung des Strahlenrichtungsweisers in sich eine bedeutende Änderung der Richtung des Zentralstrahles verursachen, die wiederum zu den Veränderungen in Form und Lage des Köpfchens in der Pfanne führt. Obwohl mir

eine zweite Person bei der Einstellung behilflich war und ich mich sehr bemühte, die Einstellung so exakt wie möglich auszuführen, ist es mir doch nicht gelungen, in beiden Aufnahmen die gleiche Richtung des Zentralstrahles festzulegen, wie der Vergleich der beiden Aufnahmen deutlich beweist. Wohl ist zu bemerken, daß eine Einstellung am Schädelskelett größere Schwierigkeiten bereitet als am Lebenden, da dem Ohrenzeiger überhaupt kein Halt im Porus ac. ext. gegeben und so die Möglichkeit einer Verschiebung sowohl in vertikaler als auch in horizontaler Richtung sehr groß ist.

Wesentlich günstigere Resultate ergibt eine Versuchsanordnung am Lebenden. Zu diesem Zweck sind von einer Person 8 Aufnahmen des gleichen Gelenkes in verschieden großen Zeitabständen gemacht und diese untereinander in Vergleich gebracht worden (Abb. 4 und 5).

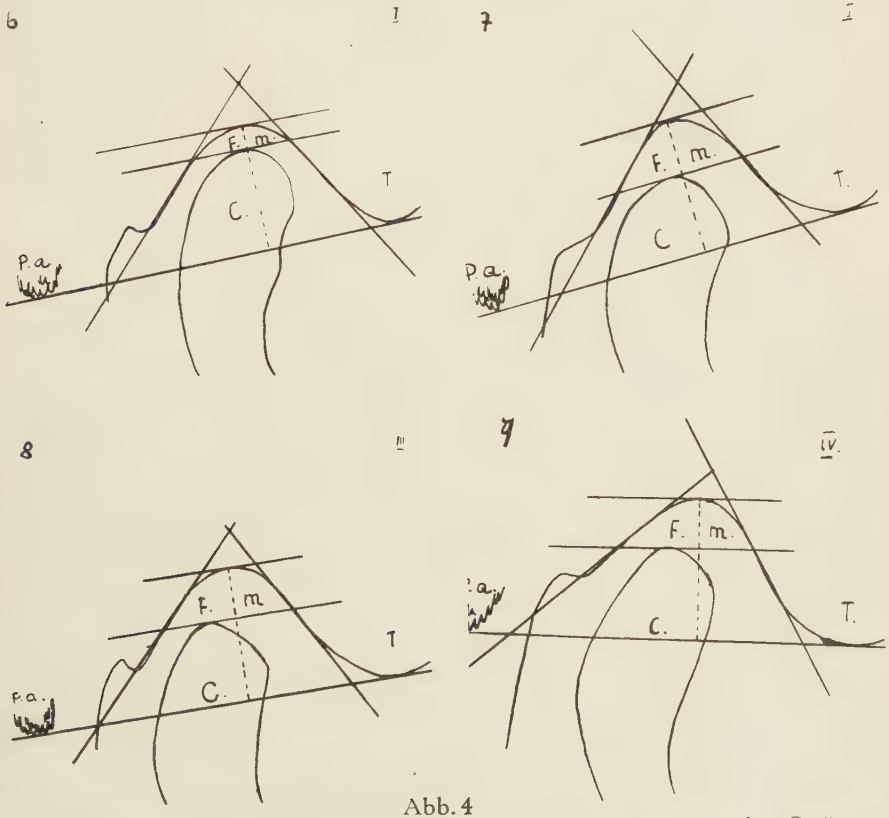

Abb. 4

Aufnahmen des gleichen Gelenkes des Falles I mit dem Lindblomschen Gerät in verschieden großen Zeitabständen

Um diese Untersuchungen durchzuführen und zur besseren Veranschaulichung die Abweichungen in Maßzahlen darzustellen, ist die Anwendung eines Auswertungssystems notwendig. Als Ausgangsbasis dient eine Tangente von dem unteren Rand des Porus acust. ext., der auf allen Aufnahmen deutlich erkennbar ist, zum unteren Rand des Tub. art. Dazu laufen Parallelen durch den höchsten Punkt des Gelenkkopfes und der Gelenkpfanne und von diesem eine Senkrechte auf die Grundlinie. Diese Linien geben Auskunft über die Höhe der Gelenkpfanne und ihre Breite. Die Neigung der beiden Pfannenwände zueinander sowie die des Tub. art. zu der angenommenen Basis ergibt sich aus Tangenten an die betreffenden Gelenkflächen. Untenstehende Abbildung zeigt das Schema der Auswertung (Abb. 6).

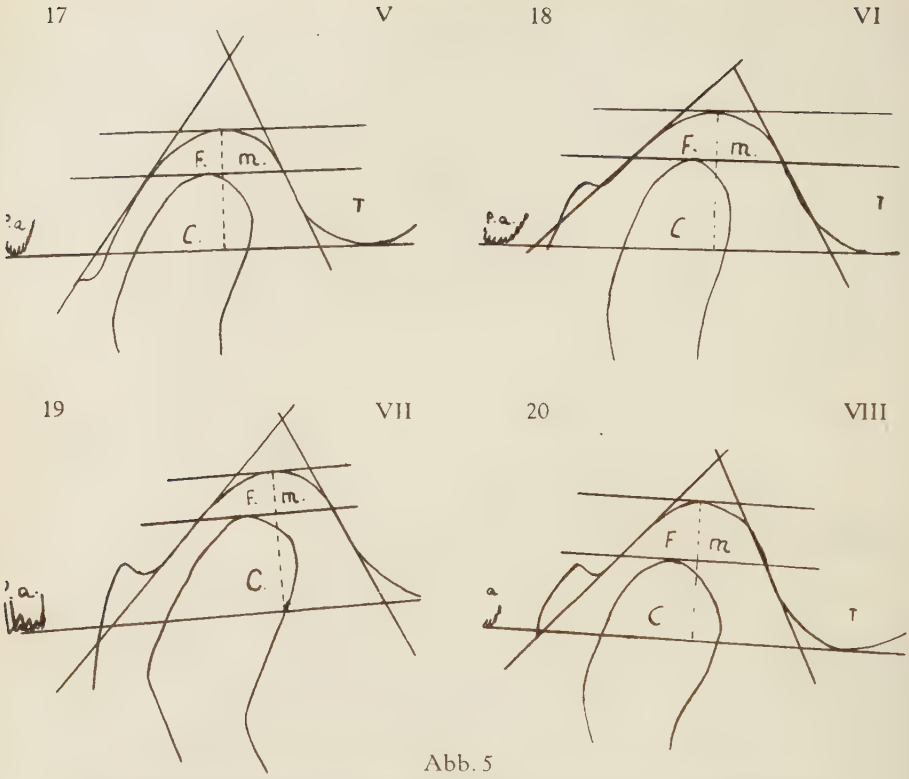

Abb. 5

Aufnahmen des gleichen Gelenkes des Falles I mit dem Lindblomschen Gerät in verschieden großen Zeitabständen

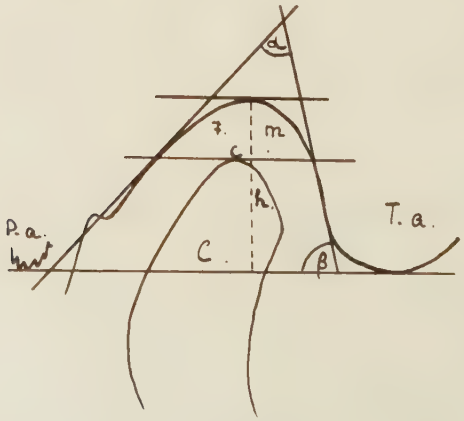

Abb. 6

Schema zur Auswertung der Röntgenaufnahmen

Die nach diesem Auswertungssystem gefundenen Ergebnisse für den Fall I sind in einer Tabelle zusammengefaßt. Über die Bedeutung der einzelnen Meßstrecken und -winkel gibt die obenstehende Skizze Auskunft.

Tabelle 1.

Auswertung der Röntgenaufnahmen des Falles I.

Bild Nr.	Röntgenbild Nr.	h	c	α	β
6	I	8,4	6,6	69°	61°
7	II	9,0	8,5	74°	66°
8	III	9,0	8,3	71°	61°
9	IV	9,1	9,0	77°	61°
10	V	8,4	8,9	59°	66°
11	VI	9,4	9,7	75°	61°
12	VII	9,2	8,7	68°	66°
13	VIII	9,2	9,9	67°	63°

Zur größeren Genauigkeit sind diese Strecken und Winkel an den Originalzeichnungen gemessen worden und nicht an den Vergrößerungen.

Die Auswertung der Tabelle ergibt nun, daß nicht unerhebliche Abweichungen vorliegen, gemessen an der Größe des Objektes. Übersichtlicher und noch deutlicher wird das Ergebnis, wenn man aus den 8 Aufnahmen von jeder Meßstrecke das Mittel errechnet und diesen Mittelwert in Vergleich setzt zu den maximalen und minimalen Maßen.

Für den Fall I ist der Mittelwert der Breite der Gelenkpfanne in Höhe des Köpfchens c = 8,8 mm. Die größte gemessene Strecke ist c = 9,9 mm, was einem Unterschied von 12,5 % zum Mittelwert entspricht. Die kleinste gemessene Breite ergibt sich als c = 6,6 mm, ebenfalls ein Unterschied von 25 % zum Mittelwert.

Nicht ganz so groß sind die Abweichungen in den vertikalen Maßen. Für die Gesamthöhe der Gelenkpfanne von der Basis bis zum höchsten Punkt beträgt der Mittelwert h = 8,9 mm. Die größte Abweichung ist h = 8,4 mm, was einen Unterschied von 5,6 % zum Mittelwert bedeutet.

Die Auswertungen der Röntgenaufnahmen hinsichtlich der Veränderungen der einzelnen Winkel sind mit einer gewissen Vorsicht aufzunehmen, da das Anlegen einer Tangente an die Curvatur der Gelenkpfanne nicht mit absoluter Genauigkeit durchzuführen ist und dadurch schon Unterschiede bedingt sein können. Die großen Unterschiede der Winkel untereinander weisen aber doch darauf hin, daß auch die Projektion der Gelenkwände nicht unbeeinflußt geblieben ist. So ergibt die Neigung der Gelenkwände zueinander bei einem Mittelwert von 70° einen größten und kleinsten Ausschlag von $\alpha = 77$ und $\alpha = 59°$. Prozentual ausgedrückt entspräche dies einer Abweichung nach oben von 10 % und nach unten von 15,7 %. Ähnliche Differenzen zeigt auch die Neigung des Tub. art. zur angenommenen Basis, bei der bei einem Mittelwert $\beta = 63$ %, als größter Winkel 67°, d. h. ein Unterschied von 6,3 % zum Mittelwert, und als kleinster Winkel 61°, d. i. ein Unterschied von 3,3 % zum Mittelwert gemessen werden konnte.

Entsprechend all diesen gemessenen Werten zeigt natürlich auch die Form des Condyls in der Horizontalen und Vertikalen große Veränderungen, die schon allein beim Betrachten der verschiedenen Röntgenaufnahmen offensichtlich werden. Ebenso ist auch die Form des Tub. art. bei den einzelnen Aufnahmen größeren Veränderungen unterworfen. Aus den oben gemessenen Werten sowie aus den errechneten prozentualen Fehlern geht klar und eindeutig hervor, daß mit projektionsgleichen Aufnahmen nur in den seltensten Fällen zu rechnen ist. Der Grund hierfür liegt jedoch nicht in der Einstellmethode und auch nicht, wie vielleicht angenommen werden könnte, in einer unsachgemäßen Einstellung. Vielmehr zeigt sich immer wieder die Unmöglichkeit, dem Strahlenrichtungsweiser durch einfaches Einführen in den äußeren Gehörgang eine immer gleiche Richtung in den zwei Dimensionen zu geben.

d) Theoretische Überlegungen über die Einstellmethode beim Erwachsenen und Kind.

Theoretische Überlegungen führen noch zu einer weiteren Fehlerquelle, die sich aus der Einstellmethode ergibt. Lindblom ist nämlich bei seiner Einstellung gezwungen, nicht, wie das sonst röntgentechnisch üblich ist, von dem aufzunehmenden Gelenk, sondern von dem Porus acust. ext. der gegenüberliegenden Seite auszugehen. Der Strahlenrichtungszeiger gibt, wie schon beschrieben, die Eintrittsstelle des Zentralstrahles mit 6 cm oberhalb des äußeren Gehörganges und die Neigung des Strahles mit 15° zur Camperschen Ebene an. Im Idealfalle, d. h. bei einem Abstand der Gelenke von 22 cm, wird der so ausgerichtete Zentralstrahl das gegenüberliegende Gelenk genau treffen. Steht der Patient aber in einer früheren Entwicklungsstufe, in der der Schädel insgesamt kleiner ist, so bestimmt sich bei der durchschnittlichen Erhöhung von 6 cm eine Eintrittsstelle des Zentralstrahles, die zu hoch liegen dürfte und im Verein mit der fixen Neigung von 15° dazu führt, daß der Zentralstrahl über das aufzunehmende Köpfchen hinweggeht (Abb. 7).

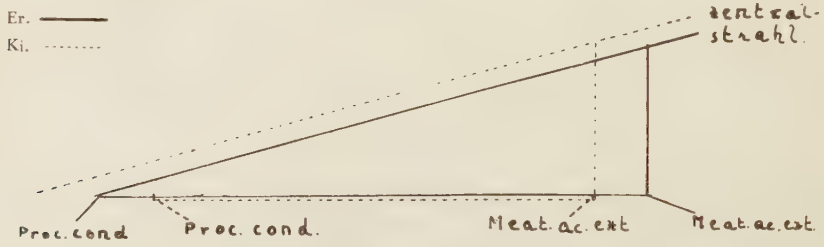

Abb. 7 Verhältnis 1 : 2

Schematische Darstellung der Einstellmethode beim Erwachsenen und Kind (nach Lindblom)

In der vorstehenden schematischen Skizze stellen die Linien den konstruktiven Idealfall bei einem Gelenkabstand von 22 cm dar. Die punktierten Linien sollen mit einem um 2 cm geringeren Abstand dem Entwicklungsstadium eines Kindes entsprechen. In der Zeichnung ist die Verbindungslinie der Gelenkpunkte der beiden Schädel zur Deckung gebracht. Aus dieser Skizze erhellt eindeutig, daß der Zentralstrahl bei einer geringeren Schädelbreite gegenüber dem Idealfall nicht mehr mit der Gelenkachse zusammenfällt, sondern etwas oberhalb dazu verläuft. Praktisch wirken sich diese Ergebnisse nur bei sehr großen Abweichungen in der Breite der Schädel aus, da bei geringeren Unterschieden ein Strahl das Gelenk immer trifft, wenn es auch nicht der Zentralstrahl ist. Es dürfte daraus höchstens ein weniger scharfes Bild des Gelenkes resultieren.

Die wichtigsten Ergebnisse der Untersuchungen über die Lindblomsche Einstellmethode lassen sich etwa folgendermaßen zusammenfassen:

1. Der nach der Lindblomschen Einstelltechnik ausgerichtete Strahl bringt das Gelenk immer zur Darstellung.
2. Die Aufnahmen von Erwachsenen zeigen eine scharfe und klare Wiedergabe des Gelenkes. Bei Kindern dagegen ist das Bild des Gelenkes nicht so deutlich. Eine etwas steilere Einstellung des Zentralstrahles führt zu einer klareren Darstellung.
3. Die Methode gibt eine Profildarstellung in einem praktisch optimalen Ausmaß.
4. Mehrere Aufnahmen des gleichen Objektes unter denselben Bedingungen ergeben für Untersuchungen, wie Lindblom sie für die Prothetik fordert, eine ausreichende Projektionsgleichheit.
5. Zur genauen Ausmessung von Gelenkveränderungen bei speziellen Untersuchungen, wie sie z. B. die Kieferorthopädie verlangt, sind die Projektionsverhältnisse zu schwankend, da sich Unterschiede in einem Höchstmaß bis zu 25 % in der Transversalen und bis etwa 6 % in der Vertikalen errechnen lassen.
6. Das Zusammenfallen des Zentralstrahles mit der Gelenkachse ist abhängig von der Kopfbreite. Bei schmalem Kopf mit einem geringeren Abstand als 22 cm verläuft der Zentralstrahl oberhalb des aufzunehmenden Gelenkes.

e) Ein Vorschlag zur Beseitigung der Mängel des Lindblomschen Einstellgerätes.

Wenn auch den Fehlerquellen, die mit dem Lindblomschen Einstellgerät verbunden sind, nicht so große Bedeutung zukommt, daß der Wert der Aufnahmen stark beeinträchtigt würde — denn für die nach Angabe Lindbloms auf prothetischem Gebiet liegenden Bedürfnisse dürften sie ausreichend sein —, so dürfte es doch für Untersuchungen spezieller kieferorthopädisch bedingter Gelenkveränderungen notwendig sein, diese Fehlerquellen weitestgehend auszuschalten. Es war demnach nur natürlich, den Versuch zu unternehmen, die bestehenden Mängel zu beseitigen. In den Überlegungen über die Verbesserungsmöglichkeit des Lindblomschen Verfahrens ist das Prinzip seiner Einstelltechnik als solches beibehalten worden. Es erwies sich aber als notwendig, das Einstellgerät zu modifizieren, wobei ich vielfache Anregungen von Herrn Prof. Korkhaus und Herrn Dr. Hausser verwenden konnte. Jedoch bleiben auch bei dem modifizierten Gerät all die Fehlerquellen bestehen, die durch natürliche Gegebenheiten, wie abnorme Lage des Condyls in seiner Pfanne oder des Gesamtgelenkes zum Schädel bedingt sind, da ja diese Abweichungen primär gar nicht festzustellen sind. Dagegen können Fehlerquellen, die in der Trennung von Strahlenrichtungsweiser und Kassettenhalter und diejenigen, die in der verschiedenen Kopfbreite ihre Ursache haben, vermieden werden. Dies geschieht in der Weise, daß einmal der Strahlenzeiger mit dem Kassettenhalter fest verbunden wird, zum andern dadurch, daß nach dem Vorschlag von Hausser zum Ausgangspunkt der Einstellung das aufzunehmende Gelenk gewählt wird. Zudem erscheint es noch wünschenswert, das Gerät einfacher, kleiner in seinen Dimensionen und damit handlicher zu gestalten.

Die drei oben genannten Forderungen sind durch folgende Konstruktion erfüllt: (Abb. 8.)

Abb. 8

Modifiziertes Gerät zur Einstellung des Zentralstrahles

Statt der doppelten Verschiebungsmöglichkeit sowohl in der Horizontalen als auch in der Vertikalen besitzt das Gerät je eine in den verschiedenen Ebenen. Es besteht demnach aus einer senkrechten Gleitschiene, die in einer dazu passenden, am Röntgenstuhl seitlich befestigten Röhre in der Vertikalen verschiebbar und in jeder beliebigen Höhe festzustellen ist. Senkrecht dazu gleitet in sagittaler Richtung eine gleiche Schiene. Diese wiederum besitzt an ihrem vorderen Ende eine Führung für eine dritte, im rechten Winkel dazu verlaufende Schiene in der Transversalen, die an beiden Enden die Winkelung für die Neigung der Kassette trägt. Um eine exakte Führung zu garantieren, sind nur Dreikantschienen verwendet worden. Zur Aufnahme des anderen Gelenkes ist das ganze Gerät in dem Führungsröhrchen der anderen Seite des Röntgenstuhles und die Kassette in der Führung am anderen Ende des Stabes anzubringen.

Von dem Gedanken ausgehend, daß der Zentralstrahl in der Longitudinalachse des Gelenkköpfchens senkrecht auf die Kassette treffen muß, wird als Ausgangspunkt für

die Richtung des Strahles das röntgenologisch darzustellende Gelenk gewählt. Zu diesem Zweck ist in der Mitte des Kassettenhalters senkrecht ein verschiebbarer Stift angebracht. Am oberen Rand des Kassettenhalters befindet sich ein Schlitz zur Aufnahme eines Kopfbogens, der an seinem Ende einen Stift trägt. Dieser ist senkrecht auf die Mitte des Kassettenhalters gerichtet und liegt somit in der Verlängerung seines Stiftes. Der Kopfbogen mit seinem Zeiger gibt für jedes Gelenk ohne weiteres die Richtung des Zentralstrahles an.

Die Einstellung am Patienten geht folgendermaßen vor sich: Nach deutlicher Markierung des röntgenologisch darzustellenden Gelenkes erfolgt die Ausrichtung des Kopfes am Patienten sowohl in der Mediansagittalen als auch in der Camperschen Ebene und Fixierung des Kopfes durch die Kopfstütze am Röntgenstuhl. Dann wird der Kassettenhalter so der Wange des Patienten angelegt, daß der in seiner Mitte angebrachte Stift auf das Gelenk zeigt. Die Richtung des Zentralstrahles gibt der am Ende des Kopfbogens angebrachte Zeiger an, dessen Verlängerung der Tubus des Röntgenapparates bilden muß. Nun wird der Kopfbogen entfernt, und die Exposition kann erfolgen.

Die mit Hilfe dieses Gerätes gewonnenen Aufnahmen zeigen das Gelenk in derselben Projektion und ebenso scharf und verschattungsfrei wie die Aufnahmen, die mit dem Lindblomschen Gerät gemacht wurden, da ja die Richtung des Kopfes, der Kassette und des Strahles dieselbe geblieben ist.

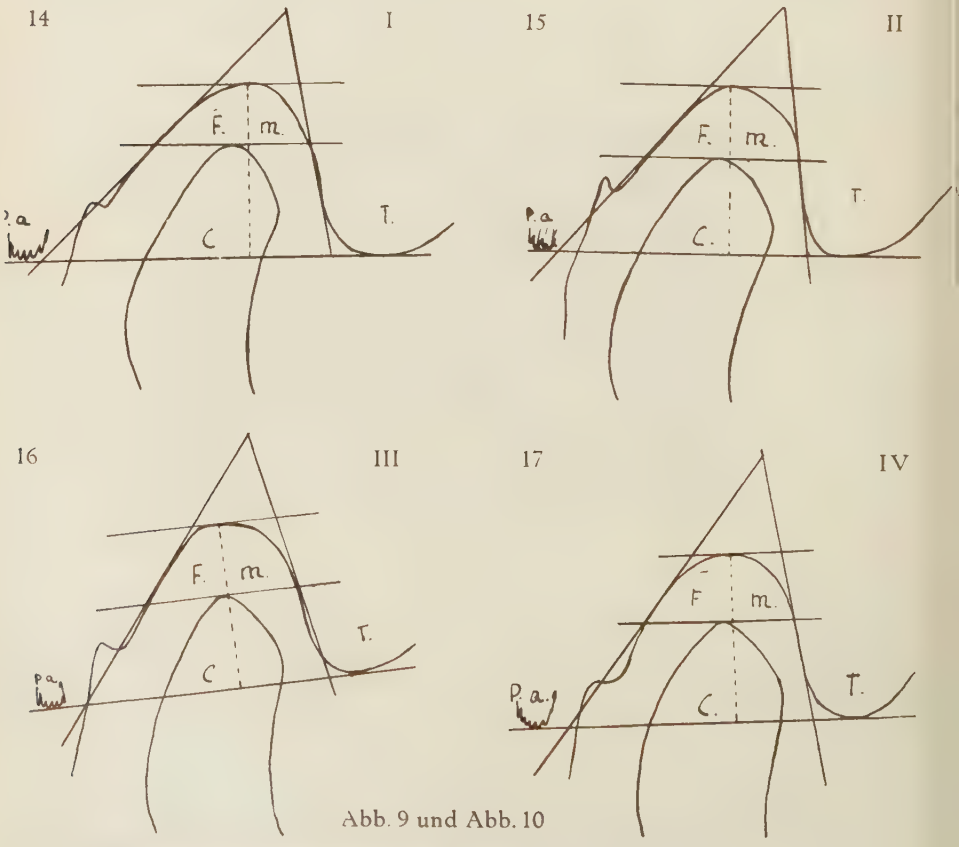

Abb. 9 und Abb. 10

Aufnahmen des gleichen Gelenkes des Falles II mit dem modifizierten Gerät in verschieden großen Zeitabständen

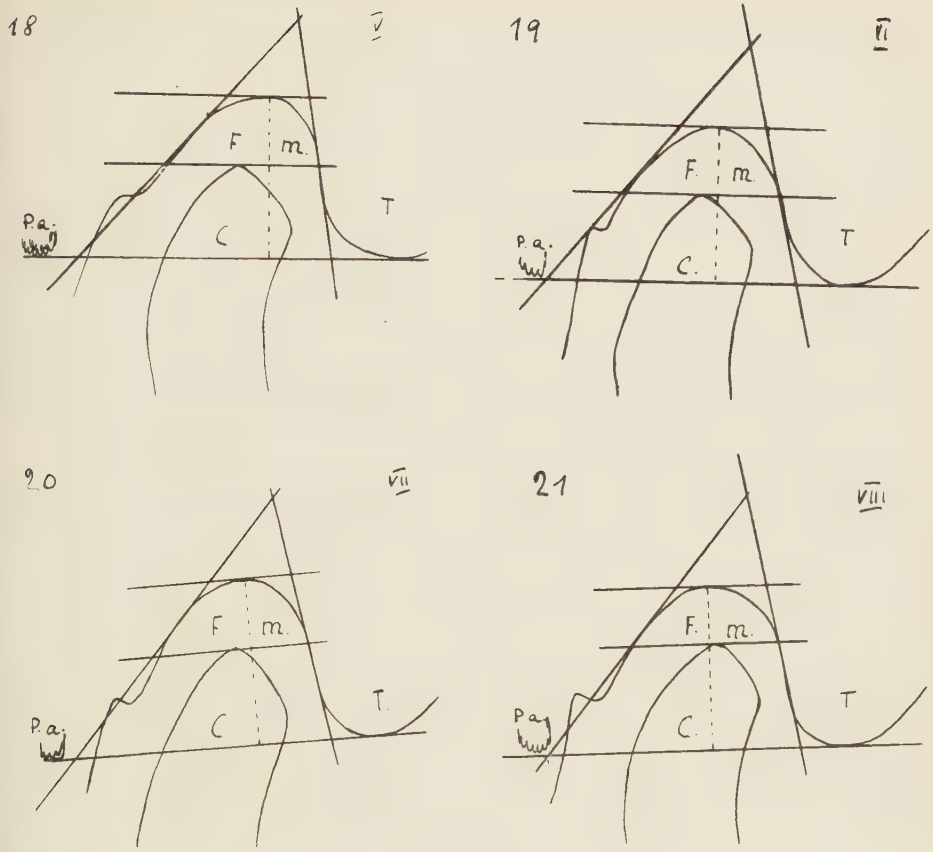

Abb. 10

Eine Versuchsanordnung von 8 in verschiedenen Zeitabständen gemachten Aufnahmen einer Person (Abb. 9 und 10) soll Aufschluß geben, inwieweit projektionsgleiche Aufnahmen mit diesem Gerät zu erwarten sind. Zur Auswertung findet das schon früher angegebene Auswertungsschema wieder Anwendung. Ebenso erstreckt sich die Messung auf die gleichen Abstände wie bei Fall I, die die schon oben angeführte Skizze darstellt.

Tabelle 2.

Auswertung der Röntgenaufnahmen des Falles II.

Bild Nr.	Röntgenbild Nr.	h	c	α	β
14	I	11,2	10,3	54°	81°
15	II	11 1	10,2	48°	84°
16	III	10,9	10,1	50°	78°
17	IV	11,1	9,9	47°	82°
18	V	10,9	9,9	50°	82°
19	VI	10,9	10,3	51°	78°
20	VII	11,0	9,9	50°	81°
21	VIII	11,0	10,0	49°	80°

Die Auswertung der Tabelle ergibt nur geringgradige Abweichungen, die trotz der geringen Größe des Objektes keine nennenswerte Rolle spielen. Zur besseren Übersicht wird auch in diesem Fall wieder der Mittelwert errechnet und zu den größten und kleinsten Abweichungen in Vergleich gebracht.

Der Mittelwert für die Breite der Gelenkpfanne in Höhe des Gelenkkopfes ist $c = 10{,}1$ mm. Die größte Abweichung 10,3 mm und die kleinste Abweichung 9,9 mm entsprechen einem Unterschied von 2 % zum Mittelwert. Etwas geringer sind die Fehler in der Vertikalen. Für h, die Höhe der Gelenkpfanne, ist der Mittelwert $h = 11$ mm. Die größte Abweichung nach oben beträgt 11,2 mm und die größte Abweichung nach unten 10,9 mm, was einen Unterschied von 1,8 % bzw. 0,9 % zum Mittelwert bedeutet.

Die Ergebnisse der Ausmessung betreffs der Winkel lassen größere Abweichungen und Fehler erkennen, die zum Teil in der Ungenauigkeit des Anlegens der Tangenten an die Gelenkwände begründet sein dürften. So beträgt der Mittelwert für die Neigung der beiden Gelenkwände zueinander $\alpha = 51°$. Die größten Abweichungen nach oben und unten sind 55° und 47°, was einen Unterschied von 7,8 % zum Mittelwert ausmacht. Nicht ganz so groß sind die Abweichungen für die Neigung des Tub. art. zu der Grundbasis. Bei einem Mittelwert von $\beta = 80°$ ist der größte Ausschlag nach oben und unten 84° und 78° gemessen. Prozentual ausgedrückt beträgt der Unterschied zum Mittelwert 5,1 % bzw. 2,6 %.

Um einen klaren Aufschluß und eine bessere Übersicht über die Genauigkeit des Einstellens am gleichen Objekt bei mehreren Aufnahmen zu gewinnen, sind die Abweichungen, die sich aus der Auswertung der mit dem Lindblomschen Gerät eingestellten Aufnahmen ergeben, und diejenigen, die aus den Messungen der mit dem modifizierten Gerät eingestellten Aufnahmen resultieren, miteinander verglichen. Die folgende Tabelle stellt jeweils die Mittelwerte der größten errechneten Unterschiede zum Mittelwert von Fall I und II gegenüber.

Tabelle 3.

Prozentuale Abweichungen vom Mittelwert des Falles I und II.

	c	h	α	β
Fall I	18,75	5,6	12,85	4,95
Fall II	2	1,35	7,8	3,85

Diese Tabelle läßt eindeutig erkennen, daß die Fehlerquellen bei Fall II bedeutend geringer sind als bei Fall I. Vor allem sind die Abweichungen der Strecke c und h auf ein Viertel ihrer Größe gesunken. Bei den Winkeln α und β dagegen ist die Verbesserung der Fehler nicht so bedeutend, obwohl auch hierbei eine nicht zu übergehende Verminderung zu verzeichnen ist. Diese Ergebnisse lassen also erkennen, daß die Aufnahmen, die mit dem modifizierten Gerät gemacht wurden, die Gewähr für eine weit größere Projektionsgleichheit bieten als die, die mit dem Lindblomschen Gerät angefertigt wurden. Die noch bestehenden geringen Abweichungen der Aufnahmen untereinander sind praktisch ohne Bedeutung und fallen bei Betrachtung der Röntgenaufnahmen in keiner Weise auf. Der Grund für die größere Projektionsgleichheit der Aufnahmen des Falles II gegenüber Fall I liegt ausschließlich in der festen Verbindung des Strahlenrichtungszeigers mit dem Kassettenhalter, die so ein exaktes Einstellen des Zentralstrahles ermöglicht.

Kurz hinzuweisen ist noch auf den Vorteil, daß bei dieser Konstruktion des Gerätes der Zentralstrahl unabhängig von der Kopfbreite immer den Condyl trifft, da ja der Ausgangspunkt für die Einstellung des Strahles das aufzunehmende Gelenk selbt ist, das so zwangsläufig getroffen werden muß, wie die schematische Skizze darstellt (Abb. 11).

Aus der Konstruktion des modifizierten Gerätes und der damit gewonnenen Aufnahmen ergibt sich im Vergleich zum Lindblomschen Gerät und den damit gemachten Aufnahmen folgendes:

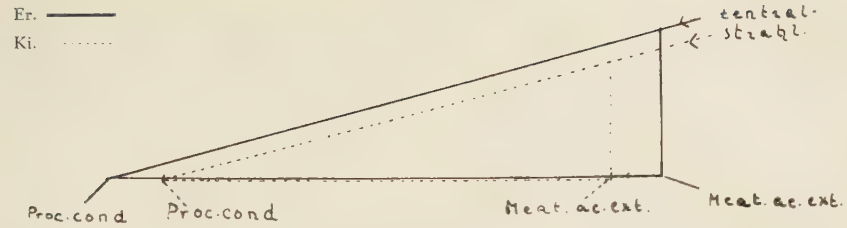

Abb. 11 Verhältnis 1 : 2

Schematische Darstellung der Einstellmethode beim Erwachsenen und Kind (mit neuem Gerät)

1. Rein äußerlich ist das Gerät bedeutend kleiner und damit eine einfachere Handhabung verbunden.
2. Es ist eine exaktere Einstellung des Zentralstrahles möglich.
3. Daraus ergibt sich eine größere Projektionsgleichheit mehrerer Aufnahmen des gleichen Objektes.
4. Der Zentralstrahl trifft in jedem Fall das Gelenk, unabhängig von der Schädelbreite.

IV. Vergleich der Einstellmethode nach Lindblom mit denen nach verschiedenen anderen Autoren.

Bekanntlich existieren eine Reihe lang erprobter Aufnahmemethoden in transversaler Richtung, von denen die wichtigsten die nach Parma, Pordes, Schüller, Cieszynski und die normale transversale Einstellung sein dürften, so daß der Gedanke nahe liegt, ob nicht mit diesen Methoden ebenfalls eine Gelenkwiedergabe zu erzielen ist, die den Lindblomschen Forderungen entspricht. Es wäre demnach die Frage, wie weit diese Gelenkdarstellungen außer zur Diagnose pathologischer Prozesse einzelner Gelenkteile auch zur Diagnose von Lageveränderungen innerhalb des Gelenkes verwertbar sind. Derartige Lageveränderungen sind vorzugsweise bei prothetischen Maßnahmen, worauf Lindblom hinweist, und auch bei kieferorthopädischen, die in einer Verlagerung des Unterkiefers zum Oberkiefer bestehen, zu erwarten. Im folgenden sind daher die Methoden nach Parma, Pordes, Schüller, Cieszynski und die normale transversale Methode unter diesem Gesichtspunkt betrachtet und mit der Lindblomschen verglichen. Dabei sind als Vergleichspunkte die Darstellung der Achsenrichtung des Gelenkes, des Gelenkspaltes, der Gelenkbahn und die Möglichkeit projektionsgleicher Aufnahmen desselben Objektes in den Vordergrund gestellt.

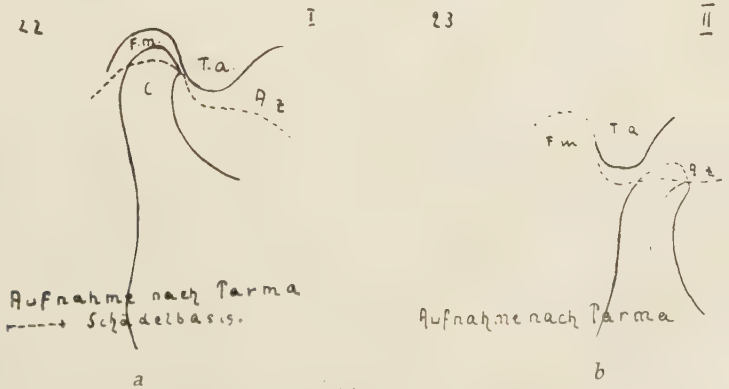

Abb. 12

Aufnahmen nach Parma

a) bei geschlossenem Mund
b) bei offenem Mund

Die nach der einfachen und sicheren Methode von P a r m a gewonnenen Aufnahmen bei geschlossenem Mund zeigen das Gelenkköpfchen etwas gedreht in seiner Longitudinalachse, also breiter als in Wirklichkeit (Abb. 12a). Doch geben die deutlich sichtbaren hellen Kompaktastriche in der spongiösen Struktur des Condyls einen Hinweis auf seine Profilform. Der obere Rand des Köpfchens ist in den meisten Fällen in die Pfanne hineinprojiziert, so daß auch die Konturen der Pfanne nicht hervortreten und der Gelenkspalt gar nicht festzustellen ist. Eine eindeutige Beziehung des Köpfchens zur Pfanne ist also nicht erkennbar.

P a r m a s Modifikation der Aufnahmetechnik bei weit geöffnetem Mund ergibt zwar eine klare und kontrastreiche Darstellung des Condyls und des Tub. art. in den lufthaltigen Räumen des Nasopharynx, dagegen ist auch hier die Gelenkpfanne verschattet (Abb. 12b). Die Form des Condyls und somit seine Projektion ist die gleiche geblieben. Generell scheidet diese letztere Methode schon allein deshalb aus, weil daraus keinerlei Aufschluß über die genaue Form und Lage des Condyls in der Pfanne gewonnen werden kann. Eine Prüfung der Aufnahmen hinsichtlich der Projektionsgleichheit des gleichen Objektes ergibt Abweichungen in der Transversalen und Vertikalen in einem Ausmaß, die kleinere Veränderungen nicht mehr erkennen lassen. Die Ursache liegt in dem Fehlen einer fixen Einstellmöglichkeit, wie sie nur durch ein Einstellgerät gegeben sein kann, ein Mangel, der auch den anderen Methoden anhaftet und ihre Verwendbarkeit a priori beeinträchtigt.

Die Einstellung nach P o r d e s ergibt eine ähnliche Darstellung des Gelenkes wie die nach P a r m a (Abb. 13).

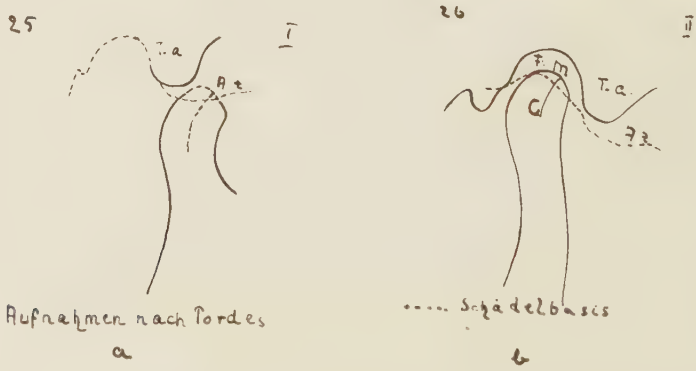

Abb. 13

Aufnahmen nach Pordes

a) bei geöffnetem Mund
b) bei geschlossenem Mund

Da aber hierbei der Zentralstrahl mehr von vorn auf das Gelenk gerichtet ist und somit mehr die Breitseite des Condyls trifft, zeigt er sich verhältnismäßig groß und rund; ferner fällt die sonst sichtbare Abknickung des Condyls zum aufsteigenden Ast weg. Die Aufnahmen bei geschlossenem Mund zeigen keine verschattungsfreie Wiedergabe des Köpfchens in der Pfanne, sondern lassen ihre Konturen nur schwer erkennen. Dagegen heben sich Tub. art., aufsteigender Ast und ein Teil des Condyls kontrastreich gegen die Umgebung ab. Die Aufnahmen bei geöffnetem Mund bringen das Tub. art. und den Condyl klar und deutlich, dagegen ist die Pfanne wiederum von anderen Knochenteilen überlagert und so undeutlich. Drei etwa parallel verlaufende Aufhellungen des Condyls deuten auf seine Kompaktalinien und lassen einen gewissen Rückschluß auf die natürliche Form des Condyls zu. Die Einstellung selbst erfordert mehr Zeit als die nach P a r m a. Außerdem gewährleistet sie nicht genügende Sicherheit eines Erfolges, da die Einstellung auf die Incisura mandibulae und durch diese eng begrenzte Eintrittsstelle auf das gegenüberliegende Gelenk mit Schwierigkeiten verbunden ist.

Die Gelenkaufnahmen nach der Einstellmethode von Schüller zeigen bei geschlossenem Mund deutlich den Gelenkkopf, die Pfanne und dagegen etwas verschattet das Tub. art., das auch projektiv schon stärker verzerrt ist, da es vorwiegend von Randstrahlen getroffen wird (Abb. 14).

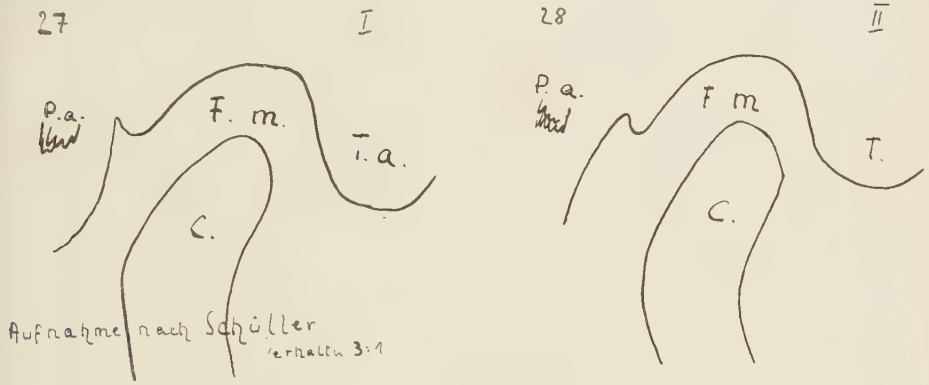

Abb. 14
Aufnahmen nach Schüller

Die senkrechte Richtung des Zentralstrahles auf den Porus acust. ext. bedingt eine projektive Verzeichnung des Condyls in der Art, daß sich die äußeren Konturen einander nähern und er so schmäler erscheint, als er in Wirklichkeit ist. Was die Projektionsgleichheit betrifft, so sind beträchtliche Unterschiede sowohl in vertikaler und sagittaler Richtung als auch in der Form der einzelnen Teile des Gelenkes festzustellen. Die Einstellung selbst ist einfach, sicher und schnell ausführbar.

Die Ergebnisse der Einstellmethode nach Cieszynski bestehen in einer stark verzerrten Wiedergabe des Gelenkes (Abb. 15). Da der Strahl in einem Winkel von 50—60°, also nicht senkrecht die Platte trifft, sind alle Teile stark in die Länge gezogen. Außerdem sind der Condyl, die Fossa und das Tub. art. von anderen Knochenteilen überdeckt, so daß ihre Konturen nur schwach zu erkennen sind. Die Projektion kann unter Umständen eine Profildarstellung des Condyls in der Fossa ergeben. Die Einstellung selbst ist dem Patienten infolge der starken Drehung und Streckung des Halses wenig angenehm. Zudem ist sie mit zu großen Schwierigkeiten verbunden, da die Schulter der Einstellung der Röntgenkugel hinderlich ist. Aus diesen Überlegungen geht hervor, daß diese Einstellmethode zu große Mängel aufweist, als daß sie für brauchbar befunden werden könnte.

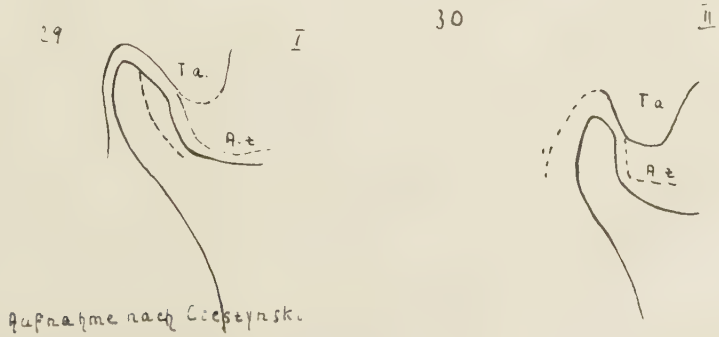

Abb. 15
Aufnahmen nach Cieszynski

Die Ausrichtung des Zentralstrahles nach der sogenannten „normalen transversalen Methode" bedingt keine reine Profildarstellung des Gelenkes (Abb. 16). Diese Tatsache läßt besonders die deutlich rundliche Form des Condyls erkennen. Aus dem Verhältnis der Kompaktastriche des Condyls zueinander kann auf eine ungefähre Profildarstellung geschlossen werden. Infolge der von unten kommenden Einstellrichtung projizieren sich Köpfchen und Gelenkpfanne ineinander, der Gelenkspalt ist somit nicht zu erkennen. Das Einstellen selbst bietet keine allzugroßen Schwierigkeiten.



Abb. 16

Aufnahmen nach der sogenannten „normalen transversalen Methode"

Zusammenfassend ergibt sich aus all diesen Aufnahmen im Vergleich zu den Lindblomschen Resultaten, wobei selbstverständlich nur auf die Verwendbarkeit dieser Methoden hinsichtlich der Forderungen von Lindblom hingewiesen werden soll, folgendes:

Gemeinsam ist allen

1. Eine Verzeichnung des Gelenkkopfes in der Longitudinalachse. Die Methode nach Parma, Pordes, Cieszynski und die sogenannte „normale Methode" bedingen eine Vergrößerung und eine rundliche Form des Condyls. Die Schüllersche Methode dagegen führt zu einer verkleinerten Wiedergabe des Gelenkes aber bei Erhaltung des Profils. Die Einstellung nach Cieszynski führt vor allem zu einer Verzeichnung des Gelenkes in der Vertikalen, die in einer starken Vergrößerung besteht.
2. Die Aufnahmen nach Parma, Pordes, Cieszynski und die sogenannte „normale Aufnahme" zeigen bei geschlossenem Mund keine klare und verschattungsfreie Form und Lage des Condyls in der Fossa. Bei allen Aufnahmen sind Köpfchen und Pfanne in beträchtlichem Maße von anderen Knochenteilen überdeckt.
3. Sämtliche Einstellmethoden, ausgenommen die nach Schüller, lassen bei geschlossenem Mund keinen Gelenkspalt erkennen, da immer der Condyl mehr oder weniger stark in die Fossa hineinprojiziert wird.
4. Mit keiner Methode sind völlig oder annähernd projektionsgleiche Aufnahmen eines gleichen Objektes herzustellen; sie zeigen alle ziemlich bedeutende Unterschiede.
5. Den Forderungen Lindbloms kommt die Aufnahme nach Schüller am nächsten, da sie Tub. art., Condyl, Fossa und die Lage des Condyls in der Fossa ohne bedeutende Verschattung erkennen lassen. Zudem ist der Gelenkspalt sehr deutlich. Der Nachteil besteht in einer an sich geringen Verzeichnung des Gelenkes und in dem Mangel, projektionsgleiche Aufnahmen gewinnen zu können.

Von diesen Einstellmethoden für Gelenkaufnahmen entspricht also keine sämtlichen Forderungen Lindbloms, und somit kann auch keine einen genauen Aufschluß über die Form des Condyls und seine Lage in der Pfanne geben.

V. Die Lindblomsche Methode bei Verwendung verschiedener Röntgenapparate.

Wie Lindblom angibt, sollen seine Einstellmethode und sein Gerät nicht allein wissenschaftlichen Untersuchungen in Kliniken dienen, sondern auch unter den Allgemeinpraktikern zur Gewinnung einwandfreier Gelenkaufnahmen allgemeine Verbreitung finden,

da die Darstellung insbesondere bei prothetischen Maßnahmen aufschlußreiche Richtlinien abgibt. Lindblom selbst hat seine Aufnahmen mit dem alten Rittergerät gemacht, fügt jedoch hinzu, daß alle zur Zeit im Handel befindlichen Dentalapparate verwendbar seien.

Da eine Verwendbarkeit der Lindblomschen Einstellmethode in der Allgemeinpraxis selbstverständlich weitgehend von der Eignung der Röntgenapparatur abhängig ist, so wurde auch dieser Umstand in meine Untersuchungen eingeschaltet, soweit mir im Rahmen der Klinik für Mund-, Zahn- und Kieferkrankheiten und von seiten des Herrn Prof. Korkhaus verschiedene Apparatetypen zur Verfügung standen. Es waren dies zwei Siemensdentalkugeln, ein großer Siemens-Klinikapparat und ein Dental-Ritterapparat.

Meine ersten Aufnahmen führte ich mit der in der Klinik für Zahn-, Mund- und Kieferkrankheiten zu Zahnaufnahmen benutzten Siemenskugel aus. Die Aufnahmen zeigten zwar ein einstelltechnisch brauchbares Ergebnis, doch fehlte ihnen eine ausreichende Kontrastwirkung; die Aufnahmen wirkten grau und etwas verwaschen. Auch eine Versuchsanordnung von 12 Aufnahmen, bei denen mit einer Belichtungszeit von 2 Sek. begonnen und um jeweils ½ Sek. bis 8 Sek. gesteigert wurde, zeigte kein besseres Ergebnis. Die Nachprüfung des Grundes dieses Mißerfolges ergab, daß die Leistung der Röhre durch etwa 70 000 Aufnahmen stark vermindert war. Außerdem arbeitete die elektrische Umformeranlage, wie sie bei Anwendung an ein Gleichstromnetz erforderlich ist, insofern fehlerhaft, als sie die Röntgenröhre nicht mit einer genügend hohen Spannung versehen konnte.

Auf Grund dieser unbefriedigenden Resultate erlaubte mir Herr Prof. Korkhaus, einige Aufnahmen mit seiner neuen Siemensdentalkugel, die an ein Wechselstromnetz angeschlossen ist, zu Vergleichszwecken anzufertigen. Die Aufnahmen zeigen bei einer mittleren Belichtungszeit von 3,5 Sek. ohne Raster und mit Rubraverstärkerfolie durchweg klare und vor allem kontrastreiche Zeichnungen des Gelenkes.

Die Versuche wurden daraufhin in der Bonner Klinik für Zahn-, Mund- und Kieferkrankheiten mit einer von den Siemenswerken zur Verfügung gestellten neuen Kugel fortgesetzt. Sie ergaben, daß die Aufnahmen bei Verwendung einer Rubrafolie und ohne Raster klar und deutlich in der Zeichnung sind und auch etwas kontrastreicher gegenüber den erst getätigten. Im allgemeinen jedoch waren bei einer normalen Belichtungszeit zwischen 3 und 5 Sek. ohne Raster die Aufnahmen zu dünn, um als vollwertig angesehen werden zu können. Doch lassen sich bei einer längeren Exposition von etwa 7—8 Sek., allerdings ohne Raster, ausreichende Ergebnisse erzielen. Es wird aber durch diese lange Exposition der Wert des Verfahrens insofern beeinträchtigt, als neben der Gefahr des Verwackelns bei mehrfacher Wiederholung auch die einer Röntgenschädigung gegeben sein kann. Die nicht völlig befriedigenden Resultate mögen zum Teil durch Mängel in der Umformeranlage verursacht worden sein.

Des weiteren wurden Versuche mit einem alten Dental-Ritterapparat angestellt, und zwar wieder bei Verwendung einer Rubraverstärkerfolie und mit und ohne Raster. Die Aufnahmen zeigten bei einer mittleren Belichtungszeit von 2,5—3,5 Sek. ohne Raster und von 5,5—5,6 Sek. mit Raster eine durchaus befriedigende und kontrastreiche Darstellung des Gelenkes.

Gleichgute Aufnahmen wurden auch mit dem großen Siemens-Klinikapparat erzielt. Die Belichtungszeit lag bei Verwendung des kleinen Fokus zwischen 0,5 und 1 Sek. ohne Raster und bei 1—2 Sek. mit Raster.

Ein zusammenfassender Überblick ergibt folgendes:

1. Gelenkröntgenaufnahmen nach der Lindblomschen Einstelltechnik und mit dem Lindblomschen Gerät sind mit jedem Dentalapparat durchführbar.
2. Verbrauchte Röhren und ungenügende Spannungen, die wohl noch klare Zahnaufnahmen geben können, erzeugen dünne und wenig kontrastreiche Aufnahmen.
3. Die Verwendung einer Verstärkerfolie ist unbedingt erforderlich.
4. Rasterblendenaufnahmen zeigen klarere Konturen als Aufnahmen ohne Raster, verlangen gegenüber den anderen aber eine um etwa 80—100 % höhere Belichtungszeit.

Schluß.

Ein charakteristischer Wesenszug der modernen Kieferorthopädie besteht darin, daß sie sich in weitem Maße in Diagnose und Therapie auf die natürlichen Gegebenheiten und therapeutischen Möglichkeiten stützt. Der Sinn einer biologischen Therapie liegt darin, einzelne Zahnbewegungen und auch größere Umformungen eines oder beider Kiefer in einer Weise durchzuführen, die den natürlichen Umbauvorgängen möglichst

nahe kommt. Zur Durchführung von Bißverschiebungen, wie z. B. Vorholen des Unterkiefers aus der Distallage, bedeutet dies, daß einmal schon vor Beginn der Behandlung die Form und Lage des Condyls wichtige Hinweise auf die therapeutische Prognose geben kann, zum andern ist es auch von Interesse, über Art, Ausmaß und Schnelligkeit der Veränderungen während der Behandlung einen Einblick zu gewinnen. Als zweckmäßigstes Hilfsmittel dazu hat sich die Röntgenaufnahme erwiesen, die für diese speziellen Untersuchungen gewissen Bedingungen entsprechen muß, wie sie Lindblom aufgestellt und mittels seines Gerätes und seiner Methode zur Durchführung gebracht hat. Wenn auch dem Lindblomschen Gerät und Verfahren, wie meine Untersuchungen ergaben, noch gewisse Mängel anhaften, so ist mit dem modifizierten Gerät, das auf der Grundidee Lindbloms aufgebaut ist, ein Verfahren gegeben, das gestattet, eine genauere Einsicht in die Gelenkverhältnisse zu gewinnen. Es war nicht die Aufgabe der vorliegenden Arbeit, Einblick in die Natur der Gelenkveränderungen zu geben, wie sie bei den verschiedenen Gebißanomalien und während ihrer Behandlung vorliegen, doch hat sie sich bemüht, einen Weg zu finden, der es dem Praktiker ermöglicht, darüber in jedem vorliegenden Fall genauen Aufschluß zu erhalten.

Zusammenfassung.

1. Die Röntgenaufnahme des Kiefergelenkes hat große Bedeutung für die Zahnheilkunde, insbesondere für die Kieferorthopädie.
2. Die Aufnahmen nach der Einstellmethode nach Parma, Pordes, Cieszynski, Schüller und nach der sogenannten „normalen transversalen Methode" sind zu genauen Untersuchungen, wie die Kieferorthopädie fordert, nicht brauchbar, da sie das Gelenk mehr oder weniger stark verzeichnen und keine projektionsgleichen Aufnahmen ergeben.
3. Das von Lindblom angegebene Einstellgerät für Kiefergelenkaufnahmen ermöglicht im Vergleich zu den andern Einstellmethoden, denen jede fixe Einstellungsmöglichkeit fehlt, ein schnelleres und exakteres Einstellen. Doch ist auch hierbei das optimale Maß an Genauigkeit nicht erreicht, da dem Strahlenrichtungsanzeiger keine eindeutige Lage im Porus acusticus ext. verliehen wird. Aufnahmen nach der Lindblomschen Einstellmethode und mit dem Lindblomschen Einstellgerät sind mit jedem Dentalapparat ausführbar und ermöglichen den Allgemeinpraktikern, klare und scharfe Gelenkaufnahmen zu gewinnen.
4. Bei exakter Einstellung trifft der nach der Lindblomschen Einstelltechnik ausgerichtete Strahl immer das Gelenk. Infolge der großen Variabilität in der Achsenrichtung des Gelenkes ist ein Zusammenfallen des Zentralstrahles mit der Longitudinalachse des Gelenkes und somit ein reines Profilbild nur in den seltensten Fällen zu erwarten.
5. Die nach der Lindblomschen Einstellmethode gewonnenen Röntgenaufnahmen von erwachsenen Patienten zeigen das Gelenk klar und scharf gegen die Umgebung abgegrenzt. Gelenkaufnahmen von Kindern zeigen infolge der geringeren Kopfbreite bei der von Lindblom angegebenen Neigung von 15° eine Überlagerung des Gelenkes durch die Schädelbasis und ergeben daher keine günstigen Resultate. Bessere Ergebnisse lassen sich bei einer Einstellung des Zentralstrahles im Winkel von 25° zur Horizontalen erreichen.
6. Mehrere Aufnahmen des gleichen Objektes, die mit dem Lindblomschen Gerät versucht wurden, ergaben Unterschiede zum Mittelwert bis zu 25 %, was durch die unbestimmte und von dem Film unabhängige Lage des Strahlenrichtungsanzeigers verursacht sein dürfte.
7. Zur Beseitigung der Mängel des Lindblomschen Gerätes wurde es in der Weise modifiziert, daß Kassettenhalter und Strahlenrichtungsweiser fest miteinander verbunden wurden und so eine eindeutige Lage des Strahlenrichtungsweisers gegeben ist. Mit Hilfe dieses Gerätes ist ein wesentlich besseres Resultat der Aufnahmen zu erzielen. Die Unterschiede zum Mittelwert sind bedeutend verringert, wie ein Vergleich zwischen den mit dem Lindblomschen Gerät gewonnenen Serienaufnahmen und denen, die mit dem modifizierten Gerät angefertigt wurden, ergab. Das in der vorliegenden Weise modifizierte Lindblomsche Verfahren gestattet, exakte, scharfe und in vollkommenstem Maße projektionsgleiche Aufnahmen zu gewinnen.

Zum Schluß möchte ich nicht verfehlen, Herrn Prof. Dr. Korkhaus für die Überlassung des Themas und seine freundliche Unterstützung bei der Anfertigung dieser Arbeit meinen ergebensten Dank auszusprechen.

Literaturverzeichnis.

Bauer: Anatomische und mikroskopische Untersuchungen über das Kiefergelenk mit besonderer Berücksichtigung der Veränderungen bei arthritis deformans. (Zeitschrift für Stomatologie. 1932.)

Bluntschli, H. u. Schreiber, H.: Das Kiefergelenk in seinen Beziehungen zu den Kopfbewegungen. (Misch, Bd. 6/1930.)

Burger: Beitrag zur Röntgendiagnostik pathologischer Veränderungen des Kiefergelenkes. (Zeitschrift für Laryngologie usw. 1935.)

Chissin, Ch.: Über die Öffnungsbewegung und die Beteiligung der äußeren Pterygoidmuskeln bei denselben. (Archiv für Anatomie und Physiologie 1890).

Cieszynski, A.: Lehrbuch der zahnärztlichen Röntgenologie. Verlag Barth, Leipzig 1926.

Fabian, Heinr.: Studien zur Kaufunktion. Deutsche Zahnheilkunde, Heft 65.

Fick, Rud.: Handbuch der Anatomie und Mechanik der Gelenke.
1. Teil: Anatomie der Gelenke. (Jena 1904.)

Derselbe: 3. Teil: Spez. Gelenk- und Muskellehre, Jena 1911.

Higley, Eine neue wissenschaftliche Methode zur Herstellung von Röntgenaufnahmen des Kiefergelenkes. Int. J. of Orthod. 1936.

Kieffer, Jos.: Beitrag zur Kenntnis der Veränderungen am Unterkiefer und am Gelenk des Menschen durch Alter und Zahnverlust. 5. Internat. Kongreß (Zahnärzte).

Korkhaus: Im Handbuch Bruhn, Bd. IV, Kieferorthopädie. Verlag Bergmann, 1939.

Derselbe: Die Auswirkung der Fernröntgenaufnahme. D. Z. M. Khlkde. 1936/4. 11.

Derselbe: Radiographie in der dent. facialen Orthopädie. Zeitschr. f. Stomatologie. 1931.

Langer, Karl: Das Kiefergelenk. Sitzungsbericht der Kaiserlichen Akademie für Wissenschaften zu Wien. 1890.

Lindblom, Gösta: Technique for Roentgen-Photographie registration of the different condyle positions in the temporomandibular joint.

Lubosch, W.: Über Variationen am Tub. art. des Kiefergelenkes des Menschen und ihre morpholog. Bedeutung. (Gegenbauers morphol. Jahrbuch Leipzig 1906.)

Meyer, H.: Das Kiefergelenk. (Zeitschrift für Anatomie und Physiologie. 1865.)

Mollier: Die Öffnungsbewegung des Mundes. Roux. Arch. CXIX.

Parma, C.: Röntgendiagnostik des Kiefergelenkes. (Röntgenpraxis 1932.)

Derselbe: Zahnärztliche Röntgendiagnostik. 1929.

Pordes, F.: Röntgenaufnahme des Unterkiefers, besonders des Kiefergelenkes. Wiener med. Wochenschrift. 1916.

Schwarz, M.: Kopfhaltung und Kiefer. Zeitschrift für Stomatologie. 1926.

Derselbe: Die reine automatische Scharnierbewegung im Kiefergelenk. (Zeitschrift für Stomatologie. 1927.)

Schröder, G.: Zur Belastung und Entlastung des menschlichen Kiefergelenkes. (Vierteljahrsschrift für Zahnheilkunde.)

Sicher, H.: Die reine Scharnierbewegung im Kiefergelenk. (Zeitschr. f. Stomat. 1928.)

Derselbe: Zur Mechanik des Kiefergelenkes. (Zeitschr. f. Stomat. 1929.)

Spee, Graf, Ferd.: Die Verschiebungsbahn des Unterkiefers am Schädel. Arch. f. Anat. u. Physiol. 1896.

Steinhardt, G.: Die anatomischen physiologischen Verhältnisse des zahnlosen Kiefers, insbesondere der Gelenke in ihren Beziehungen zur Technik der Bißnahme und künstlichen Artikulation. Deutsche Zahn-, Mund- und Kieferheilkunde, 1936.

Derselbe: Die Bedeutung funktioneller Einflüsse für die Entwicklung und Formung der Kiefergelenke. D. Z. M. Khlkde.

Derselbe: Untersuchungen über die Beanspruchung der Kiefergelenke und ihre gewebslichen Folgen. Deutsche Zahnheilkunde. Heft 91.

Wallisch: Zur makroskopischen Anatomie des Kiefergelenkes. Zeitschr. f. Stomatologie. 1933.

Derselbe: Das Kiefergelenk. Österr.-Ung. Vierteljahrsschr. f. Zahnheilkunde. 1909.

Wetzel, Georg: Lehrbuch der Anatomie für Zahnärzte. (Jena 1933.)

Lebenslauf.

Am 7. Februar 1914 wurde ich in Siegburg geboren als Tochter des Oberschullehrers Dr. Albert Andres und seiner Ehefrau Christel geb. Linnartz. Nach dreijährigem Besuch der Volksschule in Beuel wurde ich Schülerin des Liebfrauen-Oberlyzeums in Bonn. 1927 trat ich in die Untertertia der Städt. Studienanstalt ein und verließ diese Schule im März 1933 mit dem Zeugnis der Reife. Im April desselben Jahres wurde ich an der Rheinischen Friedrich-Wilhelm-Universität in Bonn als Studentin der Medizin immatrikuliert. Nach einem Studium von 2 Semestern legte ich im April 1934 die ärztliche Vorprüfung ab. Mit Beginn des Wintersemesters 1934/35 entschloß ich mich zum Studium der Zahnmedizin und bestand im Juli 1935 das zahnärztliche Physikum. Die zwei folgenden Semester studierte ich in Freiburg i. Br. Darauf besuchte ich noch zwei Semester die Universität Bonn, wo ich im Dezember 1937 die zahnärztliche Staatsprüfung ablegte.

Elisabeth Andres.